

HERNIOPLASTIA LAPAROSCOPICA EXTRAPERITONEAL ESTUDIO DE LAS COMPLICACIONES 188 CASOS

Manuel Meruane, Cristina Martínez, Juan Pablo Gormaz

EXTRAPERITONEAL LAPAROSCOPIC HERNIOPLASTY, COMPLICATION'S STUDY, 188 CASES

Antecedents: The Inguinal Hernias are cause prevalent of surgical morbidity, their resolution by extraperitoneal laparoscopy (TEP) is a current alternative. The objective of this work is to evaluate the incidence of complications in patients operated with this technique.

Methods: They were analyzed retrospectively through a pursuit protocol to the patients operated in the Salvador's Hospital and in the Santa María Clinic, among the years 1994 and 2002. The cases were included with Nyhus Type I, II, IIIa. Parameters were studied operative and postoperative.

Results: From 188 patients, 94,7% were men and with an average of 49.9 year-old age. They registered 13% of intraoperative's complications. 3.7% presented immediate postoperative complications. 1.6% required conversion. 1 patient reoperated and 4 with recurrences.

Conclusions: The results show a little complications index, that allows us to recommend this technique as an election for selected groups of patient.

Key words: Hernioplasty, Laparoscopy, Extraperitoneal, Nyhus.

INTRODUCCIÓN

Las hernias inguinales son causa prevalente de morbilidad quirúrgica. Su resolución por vía laparoscópica es una de las principales alternativas.

El primer método laparoscópico descrito para la reparación de la hernia inguinal pertenece a Ger, que en 1990 (1) publicó la primera descripción laparoscópica experimental en perros, utilizando un Stapler para cerrar el defecto herniario. Ese mismo año Schultz (2) y Corbitt (3), publican los primeros pacientes con la denominada técnica de tapón por vía laparoscópica. Posteriormente se describen varias variantes técnicas quedando finalmente solo la técnica preperitoneal transabdominal (TAPP) descrita en 1991 por Arregui (4) y la totalmente extraperitoneal (TEP) descrita por Mackernan en 1992 (5).

Finalmente el método que ha logrado mayor aceptación para abordar el espacio extraperitoneal en forma simple e inocua es utilizando un expandidor mecánico representado esencialmente por el llamado "Balloon Dissector".

Este globo permite al ser inflado, fabricar un verdadero escenario quirúrgico en el espacio extraperitoneal sin necesidad de abordar la cavidad abdominal (6).

El objetivo de este trabajo es evaluar la incidencia de complicaciones en pacientes operados con esta técnica.

MATERIAL Y MÉTODO

Se analizaron a través de un protocolo de seguimiento retrospectivo a los pacientes operados en el Hospital del Salvador y en la Clínica Santa María ente los años 1994 y 2002, con un tiempo de seguimiento promedio de 4 años 9 meses y 19 días (DS 2 años 6 meses 11 días)

Los pacientes ingresados al protocolo fueron seleccionados bajo un criterio común y basado en la clasificación de Nyhus (7). Tabla N° 1, de acuerdo a esta clasificación sólo fueron incorporados al protocolo los pacientes con Nyhus I, II, IIIa. Se descartaron los Nyhus IIb, IIIc y IV. El diagnóstico se efectuó con el examen físico


aunque algunos casos fueron complementados con ecografía.

TABLA N° 1 - CLASIFICACIÓN DE NYHUS

I	Hernia inguinal indirecta, anillo interno normal.
II	Hernia inguinal indirecta, anillo interno dilatado.
III a	Hernia inguinal directa
III b	Hernia inguinal indirecta con defecto de la pared posterior.
III c	Hernia femoral.
IV	Hernia recurrente.

Los parámetros estudiados fueron: las complicaciones intra operatorias y postoperatorias inmediatas, la necesidad de conversión intra operatoria, los síntomas postoperatorios (dolo, omalgia, fiebre y edema localizado), la necesidad de reoperación, la recurrencia y mortalidad del periodo estudiado.

Gráfico 1



RESULTADOS

El total de pacientes estudiados corresponde a 188 con diagnóstico de hernia inguinal indirecta o directa, de los cuales 94.7% son de sexo masculino con un promedio de edad de 49.9 años, DS 12.7 años.

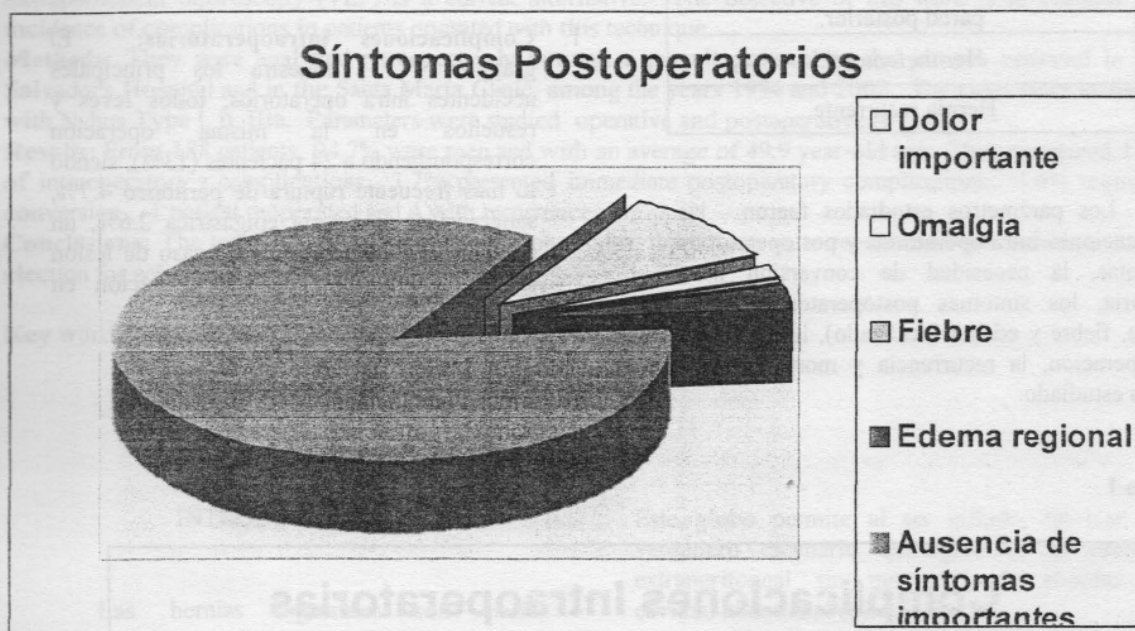
El análisis de los parámetros entrega los siguientes resultados:

- Complicaciones intraoperatorias:** El gráfico N° 1, muestra los principales accidentes intra operatorios, todos leves y resueltos en la misma operación correspondiendo a 24 pacientes (13%), siendo lo más frecuente ruptura de peritoneo 4.7%, sangrado de la arteria epigástrica 2.6%, un caso de lesión de vejiga y un caso de lesión intestinal. Tiempo de hospitalización en pacientes con y sin complicaciones.

2. **Complicaciones postoperatorias inmediatas:** 7 pacientes (3.7%). Correspondiendo éstas en orden de frecuencia a hematoma, edema y equimosis. Todas fueron drenadas por punción.
3. **Conversión intra operatoria:** 3 pacientes (1.6%) 2 pacientes por falla en la presión intraoperatoria y otro porque presentó gran desarrollo varicoso.

4. **Síntomas postoperatorios (Gráfico N° 2):** dolor importante 19 casos (10.1%), omalgia 3 casos (1.6%), fiebre 1 caso (0.5%), edema regional 6 casos (3.2%). Correspondiendo la mayoría de estos casos al grupo de pacientes con hernias indirectas (Nyhuss I y II) los cuales sufrieron un mayor trauma quirúrgico, por cuanto se les realizó una mayor disección para liberar el saco herniario de los elementos del cordón.

Gráfico 2



5. **Reoperación:** 1 paciente por recidiva.
6. **Recurrencia:** 4 pacientes (2.1%).
7. **Mortalidad:** no se registró casos.

DISCUSIÓN

La técnica extraperitoneal TEP para corregir hernias inguinales es el procedimiento endolaparoscópico más usado en la actualidad. Sus ventajas residen en las mismas de la cirugía laparoscópica transabdominal conjugando además los beneficios demostrados de la cirugía extraperitoneal en reducir la recurrencia.

Si bien la técnica de cirugía abierta con malla (Lichtestein) (8) sigue siendo una alternativa de elección para la reparación de hernias inguinales, la alternativa laparoscópica tiene las ventajas demostradas de realizar menos disección de tejido, reparar sin tensión, reparar hernias bilaterales, menor dolor post-operatorio, menor tiempo de hospitalización y reincorporación precoz a la actividad laboral (9,10).

Se ha empleado como criterio de selección el basado en la clasificación de Nyhus (7). Esta clasificación que es universalmente reconocida; esta basada en las características del anillo inguinal profundo y la calidad de la pared posterior del canal inguinal y permite categorizar en forma clara y comparable el tipo de hernia y delinear una alternativa terapéutica.

Son limitaciones de esta técnica las hernias encarceladas, deslizadas, pacientes con cirugía previa en la región infraumbilical y se considera contraindicación absoluta, los pacientes que han recibido irradiación abdominal baja.

Finalmente, en esta serie nacional los resultados muestran un bajo índice de complicaciones tanto operatorias como postoperatorias, que además de la técnica propiamente tal, dependen de la curva de aprendizaje del equipo quirúrgico, permitiendo recomendar esta técnica como de elección para un grupo seleccionado de pacientes.

RESUMEN

Antecedentes: Las hernias inguinales son causa prevalente de morbilidad quirúrgica, su resolución vía laparoscópica extraperitoneal (TEP) es una alternativa actual. El objetivo de este trabajo es evaluar la incidencia de complicaciones en pacientes operados con esta técnica.

Materiales y Métodos: Se analizaron retrospectivamente a través de un protocolo de seguimiento a los pacientes operados en el Hospital del Salvador y en la Clínica Santa María, entre los años 1994 y 2002. Fueron incluidos los casos con Nyhus Tipo I, II, IIIa. Se estudiaron parámetros tanto operatorios como postoperatorios.

Resultados: De un número de 188 pacientes, 94,7% son de sexo masculino y con un promedio de edad de 49.9 años. Se registraron un 13% de complicaciones intraoperatorias. Un 3.7% presentó complicaciones postoperatorias inmediatas. 1.6% requirió conversión. 1 paciente reoperado y 4 con recurrencia.

Discusión: Los resultados muestran un bajo índice de complicaciones lo que nos permite recomendar esta técnica como de elección para grupos seleccionados de pacientes.

Palabras Claves: HERNIOPLASTIA, LAPAROSCOPIA, EXTRAPERITONEAL, NYHUS.

BIBLIOGRAFÍA

1. Ger R. Monroe K., Duvivier R., et Al. The laparoscopic management of indirect inguinal

hernias by laparoscopic closure of the neck of the sac. Am. J. Surg. 1990; 159: 370-373.

2. Schultz L., Greber J., Pietrafitta J., et Al. Laser laparoscopic herniorrhaphy: A clinical results trial. Preliminary results. J. Laparoendosc. Sur. 1990; 1: 41- 45.

3. Corbitt J.D. Laparoscopic herniorrhaphy. Surg. Laparosc. Endosc. 1991; 1: 23-25.

4. Arregui M.E., Davis C.D., Yucel O., et Al. Laparoscopic mesh repair of inguinal hernia.

5. Mackerman J.B., Laws H.L. Laparoscopic repair of inguinal hernias using a totally extraperitoneal prosthetic approach. Surg. Endosc. 1993; 7: 26-28

6. Kieturakis M.J., Nguyen D.T., Vargas H., Fogarty T.J., Klein S.R. Balloon Dissection Facilitated laparoscopic extraperitoneal hernioplasty. Am. J. Surg. 1994; 168: 603 – 608.

7. Nyhus LL. M. Iliopubic tract repair of inguinal and femoral hernia. The posterior (preperitoneal) approach. Surg. Clin. North Am. 1993; 73: 487 – 499.

8. Lichtenstein, Shulman A.G., Amid P.K., et al. The tension free hernioplasty Am, J Surg. 1989; 157: 188.

9. McGillicuddy JE: Prospective Randomized Comparison of the Shouldice and Lichtenstein Hernia Repair Procedures. Arch Surg. 1998; 133:974-978

10. Quilici PJ et al: Laparoscopic Inguinal Hernia: 1700 cases - Results and optimal technical variations. Am Surg 2000 Sept. 66- 9:848-853.

Correspondencia:

Manuel Meruane

mmeruane@vtr.net