

CASO CLÍNICO

Aumento de volúmen en tejido blando con matriz colágena estable (fibrogide) en zona edéntula anterior con compromiso estético

Soft tissue volume augmentation with stable collagen matrix (fibrogide) in anterior edentula area with aesthetic commitment

Autores: Yuri Cataldo Saavedra¹, Javier Basualdo Allende².

Afiliación: 1. Postítulo Implantología Buco Máxilo Facial. Facultad de Odontología. Universidad de Chile. Santiago, Chile.

2. Postítulo de Implantología Buco Máxilo Facial. Facultad de Odontología. Universidad de Chile. Santiago, Chile.

Autor de correspondencia: Dr. Yuri Cataldo Saavedra, Irarrázaval 1401, Depto 1104, Santiago, Chile, dr.yuricataldo@gmail.com

Resumen: Paciente con secuelas de tejido blando a causa del desdentamiento, consultó para mejorar función y estética a través de rehabilitación implanto asistida. El aumento de contorno de tejido blando peri implantario tiene como alternativa el uso de membrana colágena estable. El uso de una matriz de colágeno porcina, estable en volumen, permite el aumento y mantención de tejidos blandos peri implantarios, evitando un sitio dador adicional (auto injerto) reduciendo la morbilidad del paciente.

Palabras Claves: Regeneración Tisular Guiada, Bio-Gide, Periodonto.

Abstract: Patient with soft tissue sequelae due to edentulism consulted to improve function and aesthetics through implant-assisted rehabilitation. The use of stable collagen membrane is an alternative for the augmentation of the peri-implant soft tissue contour. The use of a volume-stable porcine collagen matrix allows the increase and maintenance of peri-implant soft tissues, avoiding an additional donor site (autograft) and reducing patient morbidity.

Key words: Guided Tissue Regeneration, Bio-Gide, Periodontium

Introducción

El desdentamiento parcial tiene alta prevalencia en la población chilena, y las secuelas que provoca en los rebordes alveolares residuales y el tejido blando circundante, es en muchos casos difícil de manejar, presentando un desafío en el tratamiento rehabilitador a través de implantes dentales. Sin embargo, con el desarrollo de nuevos materiales y técnicas en los tejidos periodontales y periimplantarios, es posible corregir estas deficiencias para mimetizar las características anatómicas y estéticas.

Informe del caso

Paciente de sexo femenino, 34 años de edad, desdentado parcial maxilar clase 3, subdivisión 1 de Kennedy, con estomatitis subprotésica grado 2, fracaso biológico y mecánico previo de tratamiento implanto y dento asistido (**Figura 1 y 2**). Acude para evaluación al Postgrado de Implantología Buco Máxilo Facial, Facultad de Odontología, Universidad de Chile, por una alternativa terapéutica para subsanar su desdentamiento, mejorar estética y función.

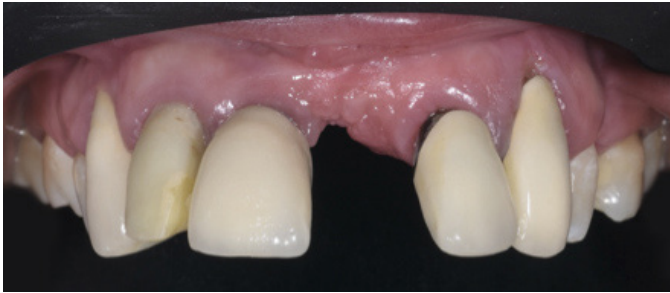


Figura 1. Foto intraoral frontal, se observan prótesis fijas en mal estado.

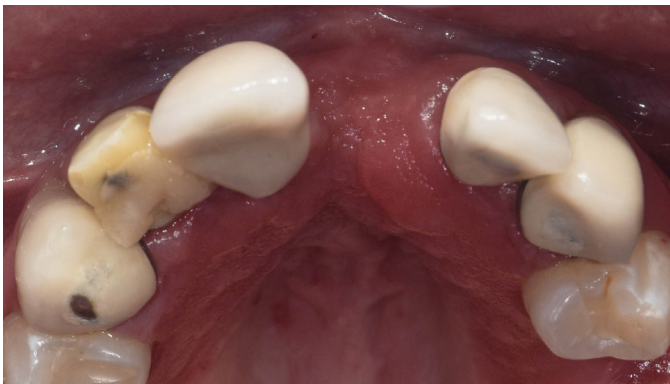

Figura 2. Fotografía oclusal inicial, se observa la deficiencia volumétrica en vestibular.

Al examen clínico, se aprecia en el maxilar una pérdida de volumen en zona anterior estética del grupo II, prótesis fijas con lesiones de caries en los márgenes y tejidos periodontales inflamados. Dientes 1.2 y 2.2 con mal pronóstico protésico (fracaso biológico biofilm) y periodontal (invasión de espacios biológicos).

Discusión

Se realizó exodoncia atraumática de dientes 1.2 y 2.2, y protocolo de instalación de implantes inmediatos (Bone Level Tapered - Straumann®), se utilizó xeno injerto (Bio-Oss®) para rellenar el espacio físico (gap) entre la cara externa del implante y la cara interna de la tabla vestibular. La evidencia científica disponible, sustenta la realización de implantes inmediatos con tasas de sobrevida sobre el 95%, y los procedimientos de aumento óseo son efectivos en promover el relleno óseo y la resolución de defectos posteriores alrededor de implantes instalados en alvéolo fresco¹².

Luego, para aumentar el volumen en la zona del defecto, se realizó una cirugía de aumento en tejido blanco con Fibro Gide - Geistlich® (**Figura 3 a 6**), que es una matriz de colágeno




Figura 3. Matriz de colágeno porcina, Fibro-Gide de Geistlich®.

porcina, reabsorbible y porosa, con estabilidad volumétrica, específicamente diseñada para la regeneración del tejido blando^{3,4}. Este procedimiento, tal como se demuestra en el estudio de Thoma y cols., es seguro pues tiene un bajo porcentaje de complicaciones al prescindir de un sitio donante, y produce una ganancia similar de volumen al injerto de tejido conectivo subepitelial^{5,6}.

El uso de tejido conectivo para corregir defectos estético en reborde afectados por secuelas de diferente origen ha demostrado ser una buena elección en el tiempo, constituyéndose en el gold estándar. Sin embargo, la necesidad de evitar una segunda cirugía para extraer tejido conectivo de paladar con la morbilidad que esto implica, a llevado al desarrollo de productos que permitan evitar el daño en esta zona y reemplazar al tejido autólogo.

En este reporte de caso se presenta el uso de un sustituto de tejido conectivo, para esto se utilizó una matriz de colágeno de origen porcino, se observó en ambos casos una mejora en el contorno de los tejidos que se ha mantenido luego de 12 meses (**Figura 7**), estética aceptable en cuanto a color volumen y superficie, siendo además resistente a las cargas compresiva y de corte de la función masticatoria normal. La explicación probable es la mantención del espacio y el remplazo de la matriz de origen porcino por tejido conectivo del paciente según lo describió Thoma et al^{7,8}, no existe evidencia a largo plazo del uso de estas matrices pero la ventaja en su uso radica en la disponibilidad ilimitada, la disminución de los tiempos operatorios y su baja morbilidad. Es necesario mayor investigación y mejorar los protocolos quirúrgicos para su uso ya que aun no es claro el tiempo de permanencia en los tejidos, su porcentaje de contracción a largo plazo, su ubicación espacial ideal, su integración con los tejidos ni sus precisas indicaciones. En este reporte de caso se muestran el resultado de su uso clínico a lo 12 meses siendo aceptable estética y funcionalmente .

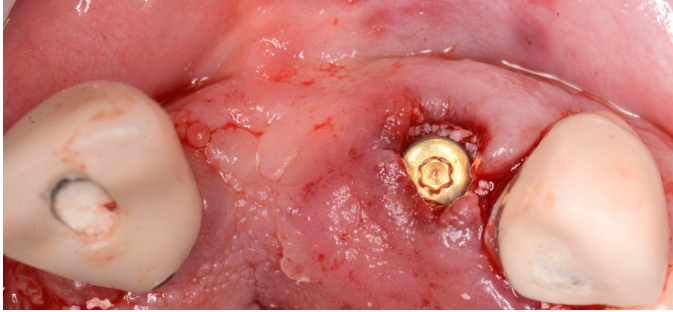


Figura 4. Implante inmediato zona diente 2.2 con xeno injerto (Bio-Oss®).

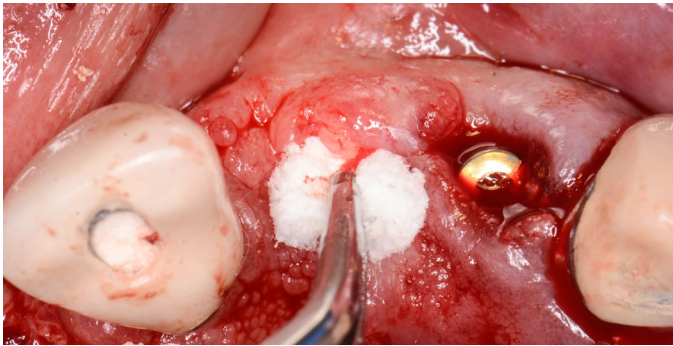


Figura 5. Inserción de matriz colágena Fibro-Gide previamente adaptada al defecto.

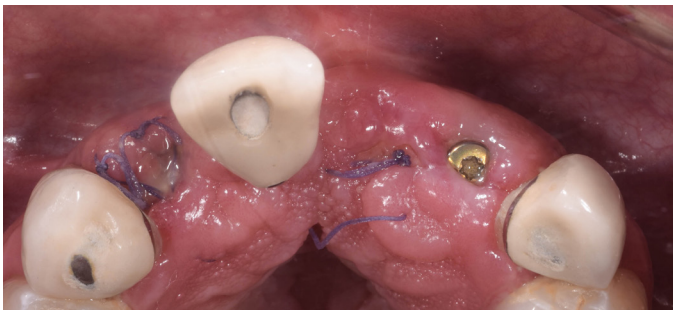


Figura 6. Control 11 días posterior a la cirugía.

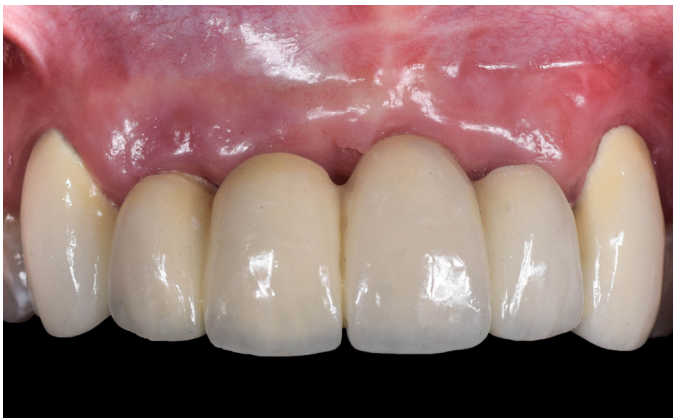

Figura 7. Control 12 meses.

Conclusión

Dentro de los límites de la evaluación clínica, el resultado de este caso muestra estabilidad en el volumen de la zona injertada luego de 12 meses de seguimiento, dando un resultado clínico estético aceptable. La ventaja del uso de estas matrices principalmente está en su disponibilidad ilimitada, disminución de los tiempos operatorios y reducción en la morbilidad.

Referencias

1. Chen ST, Buser D. Clinical and esthetic outcomes of implants placed in postextraction sites. *Int J Oral Maxillofac Implants.* 2009; 24 Suppl (December 2016):186-217.
2. Blanco J, Carral C, Argibay O, Liñares A. Implant placement in fresh extraction sockets. *Periodontol 2000.* 2019; 79(1):151-67.
3. Thoma DS, Villar CC, Cochran DL, Hämmerle CHF, Jung RE. Tissue integration of collagen-based matrices: An experimental study in mice. *Clin Oral Implants Res.* 2012; 23(12):1333-9.
4. Ferrantino L, Bosshardt D, Nevins M, Santoro G, Simion M, Kim D. Tissue Integration of a Volume-Stable Collagen Matrix in an Experimental Soft Tissue Augmentation Model. *Int J Periodontics Restorative Dent.* 2016; 36(6):807-15.
5. Thoma DS, Zeltner M, Hilbe M, Hämmerle CHF, Hüsler J, Jung RE. Randomized controlled clinical study evaluating effectiveness and safety of a volume-stable collagen matrix compared to autogenous connective tissue grafts for soft tissue augmentation at implant sites. *J Clin Periodontol.* 2016; 43(10):874-85.
6. Thoma DS, Beni GI, Zwahlen M, Hämmerle CHF, Jung RE. A systematic review assessing soft tissue augmentation techniques. *Clin Oral Implants Res.* 2009; 20(SUPPL. 4): 146-65.
7. Thoma DS, Hammerle CH, Cochran DL, Jones A, Grolach C, Uebersax L, Mathes S, Graf-Hausner U, Jung RE. Soft tissue volume augmentation by the use of collagen-based matrices in the dog mandible - a histologic analysis. *J Clin Periodontol* 2011;38:1063-1070.
8. Thoma DS, Jung RE, Schneider D, Cochran DL, Ender A, Jones AA, Grolach C, Uebersax L, Graf-Hausner U, Hammerle CH. Soft tissue volume augmentation by the use of collagen-based matrices: a volumetric analysis. *J Clin Periodontol* 2010;37:659-666.