

# ARTÍCULO ORIGINAL

## Quistes de retención mucoso del seno maxilar detectados con radiografía panorámica

### Mucosal cysts of maxillary sinus detected with panoramic radiography

**Autor:** Juan Estay<sup>1</sup>, José Pablo Tisi<sup>2</sup>

**Afiliación:** 1. Cirujano Dentista. Radiólogo Maxilofacial. Doctor en Ciencias Odontológicas, Departamentos de Odontología Restauradora, Patología y Medicina Oral. Facultad de Odontología Universidad de Chile.

2. Cirujano Dentista. Magister en Docencia para la Educación Superior. Facultad de Ciencias de la Salud, Universidad Arturo Prat. Iquique, Chile.

**Autor de Correspondencia:** Dr. Juan Estay Larenas, Facultad de Odontología Universidad de Chile.  
Olivos 943, Independencia, Santiago  
<https://orcid.org/0000-0002-1201-4157>  
jestay@odontologia.uchile.cl

**Conflictos de interés:** Los autores declaran no tener conflictos de interés.

**Resumen:** El Quiste de retención mucoso del seno maxilar constituye una lesión benigna y autoregresiva, que usualmente cursa de manera asintomática o con discreta sintomatología, sin embargo, es de importancia en procedimientos que involucren intervención del seno maxilar, por ejemplo, implantología. El objetivo de este estudio fue determinar la frecuencia de observación de esta entidad en una muestra de la ciudad de Santiago utilizando radiografía panorámica. Se revisaron 7536 casos y se observó en 322 (4,7%), siendo más frecuente la variante unilateral (82,9%). Estos hallazgos confirman la prevalencia habitualmente detectada en estudios similares, sin embargo, investigaciones realizadas con tomografía indican que la prevalencia podría ser mayor.

**Palabras Claves:** Quiste de Retención, Seno Maxilar, Radiografía Panorámica.

**Abstract:** The mucous retention cyst of the maxillary sinus is a benign and autoregressive lesion which usually occurs asymptotically or with discrete symptoms. However, it is of importance in procedures involving intervention of the maxillary sinus, for example, implantology. The objective of this study was to determine the frequency of observation of this entity in a sample from the city of Santiago using panoramic radiography. 7536 cases were reviewed and it was observed in 322 (4.7%), the unilateral variant being the most frequent (82.9%). These findings confirm the prevalence usually detected in similar studies. However, investigations carried out with tomography indicate that the prevalence could be higher.

**Key words:** Retention Cyst, Maxillary Sinus, Panoramic Radiography.

#### Mensajes Claves

El quiste de retención mucoso del seno maxilar es una entidad benigna que presenta interés en el tratamiento de dientes antrales o planificación de implantes.

#### Introducción

Las cavidades o senos paranasales constituyen prolongaciones anatómicas de las cavidades nasales y cumplen la función de procesamiento inicial del aire inspirado, humidificándolo, filtrándolo de partículas de gran tamaño y contribuyendo

al aumento de su temperatura, favoreciendo la difusión del oxígeno molecular a nivel alveolar. Como tal, estas cavidades se encuentran recubiertas internamente por una mucosa respiratoria, la cual consiste en un epitelio pseudoestratificado cilíndrico ciliado, asociado a glándulas seromucosas, el cual se adapta volumétricamente de manera alternada entre senos homólogos opuestos, tanto por medio de factores nerviosos tales como la inervación autónoma simpática (vasoconstrictora) y parasimpática (vasodilatadora), como de factores irritativos o de la respuesta inmune celular y humoral propia de la mucosa, generando cambios cíclicos en la permeabilidad y en la magnitud del flujo aéreo<sup>1</sup>.

Imagenológicamente, los senos maxilares pueden ser observados y evaluados tanto con técnicas bidimensionales como tridimensionales, siendo la radiografía panorámica la de mayor aplicación clínica debido a la relación costo-beneficio que ella conlleva, esto es, una gran cantidad de información a bajo costo biológico y económico<sup>2</sup>. Debido a la bidimensionalidad de la radiografía panorámica, estas cavidades neumáticas ubicadas en el espesor del cuerpo del hueso maxilar se observan como áreas radiolúcidas de límites corticalizados, en cuyo espesor se proyectan estructuras óseas o radiopacas, tales como los tabiques (septum) intrasinales la concha nasal inferior, la bóveda palatina, el piso de las cavidades nasales en su porción posterior y el proceso piramidal del maxilar<sup>3</sup>.

Debido a las características ontogénicas, anatómicas, histológicas y funcionales propias de estas cavidades paranasales, estas pueden verse afectadas por alteraciones del desarrollo, por procesos inflamatorios agudos o crónicos, por procesos infecciosos o por patología neoplásica<sup>4</sup>. Del total de cavidades paranasales, esto es, los senos frontales, los senos esfenoidales, las celdillas etmoidales y los senos maxilares, son estos últimos de particular interés para el odontólogo, toda vez que su cortical inferior se relaciona en proximidad con los ápices de dientes posteriores superiores. Por esta razón, la patología sinusal maxilar puede tener tanto un origen rinonasal como odontogénico<sup>5,6</sup>.

Dentro de la patología sinusal benigna se describe una entidad que posee características radiográficas específicas y que suele cursar generalmente de manera asintomática: el Quiste de Retención Mucoso. Este, se ha diferenciado históricamente del Pseudoquiste Antral por atribuirse a este último una etiología inflamatoria, ya sea periodontal o periapical y un contenido eminentemente seroso, y carente de una envoltura epitelial<sup>7</sup>.

El Quiste de retención mucoso constituye una lesión benigna y autoregresiva, que usualmente cursa de manera asintomática o con discreta sintomatología. Se observa en una radiografía panorámica y en tomografía de alta resolución como un área de mayor radiopacidad o de mayor hiperdensidad,

respectivamente, única y de límites netos, no corticalizados, de forma ovoidea o cupular, y con su base predominantemente en contacto con la cortical sinusal inferior, aunque también puede involucrar cualquier otra pared del seno maxilar<sup>8,9</sup>. Ante antecedentes clínicos y/o imagenológicos de agresividad local, de traumatismo o lesión quirúrgica del seno maxilar o ante la evidencia de un proceso infeccioso odontogénico en dientes antrales, la necesidad de diagnósticos diferenciales adicionales se vuelve necesaria<sup>8,10,11,12</sup>.

Pocos estudios han sido orientados en evaluar la prevalencia de esta lesión benigna, y parte de la evidencia disponible muestra variabilidad según el tamaño muestral, según la población de estudio y la técnica imagenológica utilizada<sup>6,9,13</sup>. En Chile, un trabajo realizado en la ciudad de Temuco determinó una prevalencia del 2.06% para una muestra de 339 radiografías panorámicas<sup>14</sup>.

El objetivo del presente estudio observacional descriptivo es determinar la frecuencia de observación del quiste de retención mucoso en una muestra poblacional de la ciudad de Santiago de Chile, por medio del análisis de radiografías panorámicas.

## Métodos

Se realizó una revisión de informes radiográficos de 7536 radiografías panorámicas, obtenidas entre los años 2016 y 2021 en un centro privado de la ciudad de Santiago. Las imágenes fueron obtenidas con un ortopantomógrafo digital (Instrumentarium OC-2000, Finlandia), a 66\_kV, 16mA y 14, 5 segundos de exposición.

Se seleccionaron los casos donde fueron informadas lesiones compatibles o sugerentes de Quiste de retención mucoso. Posteriormente, con el objetivo de corroborar la información, las imágenes radiográficas fueron analizadas por un único examinador Radiólogo Dental y Maxilofacial experimentado, en un cuarto oscuro y utilizando un monitor de 27", con una resolución de 1920 x 1080 pixeles, una resolución de contraste de 1000:1 y de 250 Cd/cm<sup>2</sup> de luminancia (LG Electronics 27MP67HQ-P, USA).

## Resultados

Se detectaron 330 casos con imagen compatible con quiste de retención mucoso, de los cuales 8 fueron descartados por evidenciar lesiones apicales en dientes posteriores y esto podría constituir una causa inflamatoria (pseudoquiste antral), por lo tanto la frecuencia de aparición corresponde a 322 casos (4,27%).

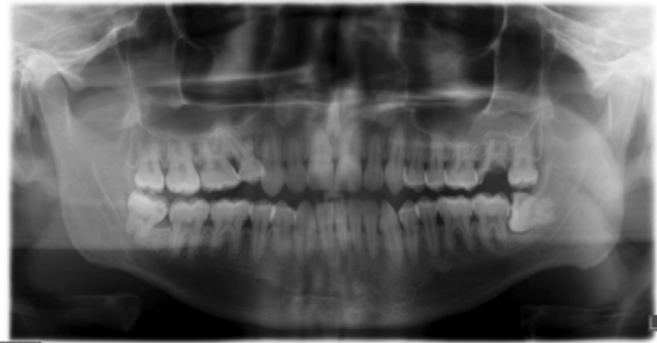
Los datos demográficos y frecuencia de lesiones detectadas de se presentan en la **Tabla 1**.

**Tabla 1.** Datos demográficos casos detectados.

Edad rango (promedio)	Hombres		Mujeres		Total	
	n	%	n	%	n	%
14 - 53 (36,7)	14 - 53 (36,7)		11-58 (31,9)		11-58 (34,3)	
Frecuencia (n)	152	47%	170	53%	322	100%
Frecuencia según ubicación						
Seno maxilar derecho	63	43%	82	57%	145	45%
Seno maxilar izquierdo	51	42%	71	58%	122	38%
Ambos senos maxilares	25	45%	30	55%	55	17%
<b>Total</b>					<b>322</b>	<b>100%</b>

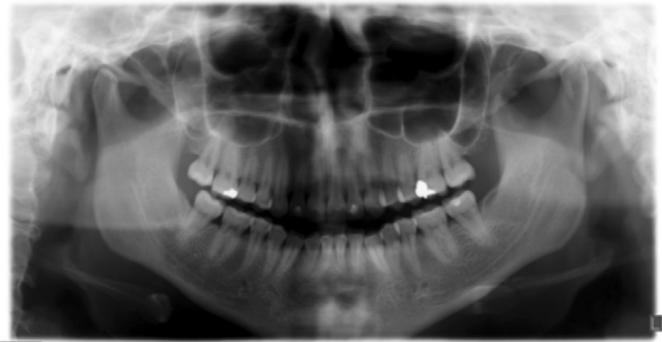
Para cada una de las imágenes seleccionadas, se realizó una comprobación con los antecedentes del paciente. Ninguno de ellos fue derivado por presentar sintomatología sinusal, los principales motivos de derivación fueron planificación, seguimiento y/o control de tratamiento ortodóncico o rehabilitador.

Como se señaló anteriormente se detectaron 8 casos que fueron excluidos del recuento final, en estas radiografías se observan dientes con lesión apical en la vecindad de lesiones compatibles con quistes de retención mucoso (**Imagen 1**)

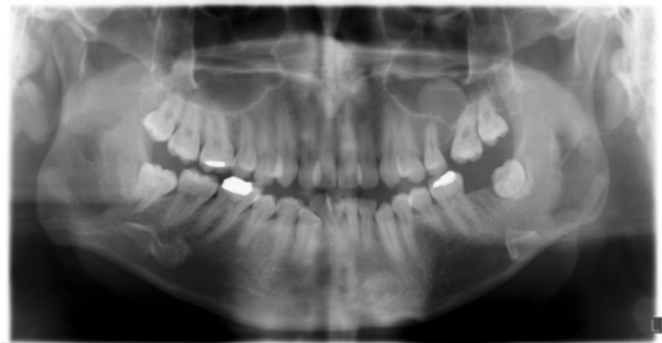

**Imagen 1.** Ejemplo de caso descartado. Nótese imagen de mayor densidad de forma convexa (cupular) en mucosa de revestimiento basal de seno maxilar izquierdo, además diente 2.7 con extensa lesión de caries y área de osteítis apical, aparentemente desplaza cortical sinusal y podría tener relación con la patología sinusal

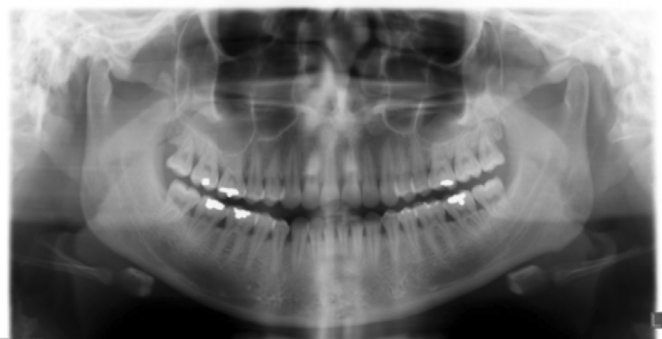
A continuación se presentan algunas imágenes de ejemplo de quistes de retención mucoso localizados en lado derecho, izquierdo y en ambos senos maxilares (**Imágenes 2, 3 y 4**).



**Imagen 2.** Quiste de retención mucoso en seno maxilar derecho. Nótese imagen de mayor densidad de forma convexa (cupular) en mucosa de revestimiento basal de seno maxilar derecho, zona de dientes 1.8-1.7.



**Imagen 3.** Quiste de retención mucoso en seno maxilar izquierdo. Nótese imagen de mayor densidad de forma convexa en mucosa de revestimiento basal de seno maxilar izquierdo, zona de dientes 2.5-2.6



**Imagen 4.** Quiste de retención mucoso en ambos senos maxilares. Nótese imagen de mayor densidad de forma convexa (cupular) en mucosa de revestimiento basal de ambos senos maxilares, sector molar.

## Discusión

Las cavidades paranasales constituyen prolongaciones anatómicas de las fosas nasales, y como tal, corresponden a neumatizaciones de estructuras óseas con morfología compleja, como es el caso de los huesos maxilares. Radiográficamente, los senos maxilares se presentan como

áreas radiolúcidas de límites definidos y corticalizados, en las cuales se proyectan otras estructuras anatómicas radiopacas, principalmente las conchas nasales inferiores y los procesos cigomáticos (piramidales) del maxilar. Por esta razón, las áreas de mayor radiodensidad proyectadas en el lumen del seno maxilar pueden pasar desapercibidas e, inversamente, estructuras anatómicas normales pueden ser confundidas con patología del seno maxilar. Una de las características diferenciadoras del Quiste de retención mucoso respecto de las Conchas nasales inferiores es su forma y su ubicación. Las conchas nasales inferiores se observan en radiografía panorámica como masas radiopacas de aspecto cupular en su porción más medial, sin embargo, su estructura es irregularmente radiopaca cuando se observa en su segmento posterior y muchas veces se proyectan sobre parte de la fosa pterigopalatina o pterigomaxilar.

Los hallazgos de este estudio son concordantes con similares investigaciones llevadas a cabo en radiografías panorámicas<sup>13,15</sup>, sin embargo, cuando se utilizan técnicas volumétricas como Tomografía de alta resolución, se aprecia una mayor prevalencia, entre el 19 y el 43%<sup>9,13,16</sup>. Esto pudiese explicarse por el fenómeno de distorsión por amplitud que se produce en las estructuras anatómicas más lejanas al pasillo focal o banda de nitidez, en este caso, pequeños Quistes de retención mucoso con su base en la pared medial del seno maxilar pueden desaparecer de la imagen debido a la distorsión por amplitud inherente a la técnica. Esta lesión, no obstante y en la mayoría de los casos, constituye un hallazgo radiológico. Se observa como un área homogénea de mayor densidad respecto del lumen, muy similar al de su mucosa engrosada, pero ubicado en mayor proporción en relación con la cortical inferior de éste. Su forma es cupular y no produce alteración en los contornos, puesto que se trata de una lesión benigna, autolimitante y muchas veces, autorregresiva. Este punto no es baladí, toda vez que constituye una base para que el clínico no indique innecesariamente terapia antibiótica que aumente las probabilidades de resistencia antimicrobiana en el paciente. En este sentido, las características imagenológicas de una sinusitis maxilar, como diagnóstico diferencial, son diferentes y dependerá de si se trata de un cuadro agudo o crónico<sup>17</sup>.

La relación del quiste de retención mucoso con ciertos factores irritativos o alérgicos es controversial. Algunos autores como Niknami M, Mirmohammadi M y Pezeshki A<sup>13</sup> muestran correlación con el hábito de fumar y el goteo nasal posterior, además señalan que estas lesiones se observan con mayor frecuencia en la temporada de primavera y verano. Sin embargo, la literatura no es concluyente respecto de este punto. Esto, pudiera deberse a que el quiste de retención mucoso se explica por la acumulación de mucus en el lumen de glándulas secretoras ubicadas en el espesor de la mucosa

respiratoria, y no dependería necesariamente de la cantidad de mucus producido<sup>18</sup>.

Merece la pena recalcar que la diferencia esencial con el Pseudoquiste antral estará dada a nivel histológico, ya que la Quiste de retención mucoso presenta una envoltura epitelial, mientras que el pseudoquiste antral no. Sin embargo, imagenológicamente, es difícil realizar una diferenciación exacta. Será necesario, por lo tanto, analizar cuidadosamente el contorno de la cortical sinusal inferior y la normalidad de los tejidos periapicales de dientes antrales, así como también la morfología de las conchas nasales y la permeabilidad del com plejo osteomeatal<sup>17,18</sup>.

En odontología, esta entidad presenta especial interés para el clínico en la rehabilitación mediante implantes óseos, cuando esta incluye la elevación del seno maxilar en la planificación quirúrgica. Si bien la evidencia no es tajante, algunos autores<sup>19, 20</sup> recomiendan aspirar y descomprimir este quiste durante la cirugía a través de una pared lateral, principalmente para disminuir el riesgo de perforación de la membrana sinusal.

Desde el punto de vista de la otorrinolaringología, es de importancia detectar lesiones en los senos maxilares y cavidades paranasales en general, sobre todo en pacientes que se realizarán procedimientos quirúrgicos como septoplastía o septorinoplastía., Kim SH, Oh JS y Jang YJ<sup>16</sup> en su estudio señalaron que cerca del 28,8 % de los casos presentaba algún tipo de lesión identificada incidentalmente, y la mayoría de estas correspondía a quistes de retención, debido a esto sugieren siempre contar una tomografía computarizada preoperatoria.

## Referencias

1. Beule AG. Physiology and pathophysiology of respiratory mucosa of the nose and the paranasal sinuses. *GMS Current Topics in Otorhinolaryngology, Head and Neck Surgery*. 2010; 9:Doc07.
2. Fuentes R, Arias A, Borie-Echevarría E. Radiografía Panorámica: Una Herramienta Invaluable para el Estudio del Componente Óseo y Dental del Territorio Maxilofacial. *International Journal of Morphology*. 2021; 39(1):268-273.
3. Iannucci J, Jansen Howerton L, Pérez Andrés J. Radiografía Dental. Principios y técnicas. 4th ed. Caracas, Venezuela: Amolca; 2013.
4. Pérez-Sayáns M, Suárez Peñaranda J, Quintanilla J, Chamorro Petronacci C, García A, Carrión A et al. Clinicopathological features of 214 maxillary sinus pathologies. A ten-year single-centre retrospective clinical study. *Head & Face Medicine*. 2020; 16(1).
5. Eggmann F, Connert T, Bühler J, Dagassan-Berndt D, Weiger R, Walter C. Do periapical and periodontal pathologies affect Schneiderian membrane appearance? Systematic review of studies using cone-beam computed tomography. *Clinical Oral Investigations*. 2016; 21(5):1611-1630.
6. Vogiatzi T, Kloukos D, Scarfe W, Bornstein M. Incidence of Anatomical Variations and Disease of the Maxillary Sinuses as Identified by Cone Beam Computed Tomography: A Systematic Review. *The International Journal of Oral & Maxillofacial Implants*. 2014; 29(6):1301-1314.
7. Gardner D. Pseudocysts and retention cysts of the maxillary sinus. *Oral Surgery, Oral Medicine, Oral Pathology*. 1984; 58(5):561-567.
8. Maldini MA. Quiste de retención: Hallazgo en radiografía panorámica. *Anuario de la Sociedad de Radiología Oral y Máxilo Facial de Chile*. 2008; 11: 32-35.
9. Hung K, Hui L, Yeung A, Wu Y, Hsung R, Bornstein M. Volumetric analysis of mucous retention cysts in the maxillary sinus: A retrospective study using cone-beam computed tomography. *Imaging Science in Dentistry*. 2021; 51(2):117.
10. Hoang J, Smith E, Barboriak D. Ruptured Maxillary Retention Cyst: Cause of Unilateral Rhinorrhea after Trauma. *American Journal of Neuroradiology*. 2009; 30(6):1121-1122.
11. Redman R, Rodríguez-Feo C. Surgical ciliated cyst of the maxilla: Report of two cases with striking radiological features and unusual antecedent surgical histories. *Oral and Maxillofacial Surgery Cases*. 2020; 6(4):100199.
12. Araujo RZ, Gomez RS, de Castro WH, Lehman LFC. Differential diagnosis of antral pseudocyst, surgical ciliated cyst, and mucocele of the maxillary sinus. *Annals of Oral & Maxillofacial Surgery* 2014 May 04; 2(1):10.
13. Niknami M, Mirmohammadi M, Pezeshki A. Evaluation of the Prevalence of Mucous Retention Pseudocyst and its Correlation with the Associated Risk Factors Using Panoramic Radiography and Cone-Beam Computed Tomography. *Journal of Dentistry, Tehran University of Medical Sciences, Tehran, Iran*. 2018 Mar; 15(2):123-129. PMID: 29971130; PMCID: PMC6026307.
14. Fuentes Fernández R, Garay Carrasco I, Borie Echevarría E. Presencia de Quistes de Retención Mucoso del Seno Maxilar Detectados por Radiografías Panorámicas en Pacientes de la Ciudad de Temuco, Chile. *International Journal of Morphology*. 2008; 26(3).
15. De Oliveira, A.; Gonzaga, A.; Narutumo, E.; Akaki, E; Sampaio, A. & Matsuyama, C. Mucocele frontoetmoidal: relato de casos e revisao da Literatura. *Rev. Bras. Otorrinolaringol*, 70(6):850-4, 2004.
16. Kim SH, Oh JS, Jang YJ. Incidence and Radiological Findings of Incidental Sinus Opacifications in Patients Undergoing Septoplasty or Septorhinoplasty. *Ann Otol Rhinol Laryngol*. 2020 Feb; 129(2):122-127. doi: 10.1177/0003489419878453. Epub 2019 Sep 20. PMID: 31540552.
17. Donizeth-Rodrigues, C., Fonseca-Da Silveira, M., Goncalves-De Alencar, A., Garcia-Santos-Silva, M., Francisco-De-Mendonca, E. and Estrela, C., 2013. Three-dimensional images contribute to the diagnosis of mucous retention cyst in maxillary sinus. *Medicina Oral Patología Oral y Cirugia Bucal*, pp.e151-e157.
18. Hung, K., Hui, L., Yeung, A., Wu, Y., Hsung, R. and Bornstein, M., 2021. Volumetric analysis of mucous retention cysts in the maxillary sinus: A retrospective study using cone-beam computed tomography. *Imaging Science in Dentistry*, 51(2), p.117.
19. Mardinger O, Manor I, Mijiritsky E, Hirshberg A. Maxillary sinus augmentation in the presence of antral pseudocyst: a clinical approach. *Oral Surg Oral Med Oral Pathol Oral Radiol Endod*. 2007 Feb; 103(2):180-4.
20. Maiorana C, Beretta M, Benigni M, Cicciù M, Stoffella E, Grossi GB. Sinus lift procedure in presence of mucosal cyst: a clinical prospective study. *JIACD*. 2012; 4:54-60