

Reconstrucción nasal secundaria con injerto costal: caso clínico y revisión de la literatura

Tomás González A.⁽¹⁾, Sally Costa C.⁽²⁾, Nicolás Espinoza C.⁽²⁾, Cristián Erazo C.⁽¹⁾

⁽¹⁾*Departamento de Cirugía, HCUCH*

⁽²⁾*Estudiante de Medicina, Universidad de Chile*

SUMMARY

Introduction: Secondary rhinoplasty, or reintervention, is a surgery on a previously operated nose, which represents a greater surgical challenge compared to primary rhinoplasty. The ideal is the use of autologous cartilage graft since it meets biocompatibility characteristics and resembles an ideal graft. The costal cartilage is a good alternative since it has characteristics similar to septal cartilage, with the advantage of offering a larger amount of material to work with and it does not deform over time. Clinical case: male, 31 years old, admitted due to a hit to the face with a blunt object. It evidenced complex facial fracture, with Le Fort I components on the right and Le Fort III components on the left, as well as a left naso-orbital-ethmoid fracture. It performs reduction and intermaxillary fixation. It performs nasal reconstruction with a double nasal cartilage graft and bone graft for the back, and septal cartilage graft to construct the columella stem. It plans secondary rhinoplasty with a seventh rib graft correct the saddle nose defect. Outpatient follow-up at 14 and 30 days with favorable cosmetic results. Discussion: This procedure generally gives good results with a low complication rate. In the latest systematic reviews with an average follow-up of 14.4 months (6-96 months) they concluded that in the donor area the most frequent complication was the development of scars in the surgical site with 2.08% (0.31-4.83%) and pneumothorax was close to 0% (0-0.46%). In the recipient area, the most frequent were graft retraction with 3.05% (1.35-5.19%) and 1.45% (0.34-3.06%) of infection of the recipient area. Conclusion: With the presentation of this clinical case, you can observed that the use of costal cartilage in secondary rhinoplasty is an achievable option, with good results in the short and medium term, in addition to having a low rate of complications, but a team of experienced plastic surgery must perform it.

Fecha recepción: noviembre 2022 | Fecha aceptación: febrero 2023

INTRODUCCIÓN

La rinoplastia corresponde al procedimiento quirúrgico en el que se busca mejorar la estética nasal (rinoplastia cosmética), funcionalidad nasal (rinoplastia funcional) o ambas. Puede ir desde intervenciones mínimamente invasivas con pequeños cambios hasta reconstrucciones completas de la nariz en casos severos⁽¹⁾.

La rinoplastia secundaria o de reintervención es una cirugía en una nariz previamente operada, la que conforma un mayor desafío quirúrgico en comparación a las rinoplastias primarias⁽²⁾. Las razones de la dificultad quirúrgica radican en la presencia de mayor tejido cicatricial, pérdida de estructuras de sostén y aparición de fuerzas contráctiles secundarias a la resección previa, alterando la anatomía del sitio quirúrgico^(3,4).

Para la rinoplastia secundaria existen diferentes posibilidades de reconstrucción. Habitualmente se utilizan injertos, los cuales pueden ser autoinjertos, aloinjertos o injertos sintéticos. Las características que debe cumplir un injerto ideal son que debe ser manejable, que mantenga su forma tras las fases de prendimiento, tener un buen equilibrio entre flexibilidad y rigidez, además de ser inerte y resistente a infecciones^(5,6).

Clásicamente se utilizan injertos condrales como autoinjertos. Otra opción son los aloinjertos, provenientes de un individuo de la misma especie, entre los que destacan el cartílago costal irradiado y el Alloderm®. Por último, entre los injertos sintéticos contamos con Gore-tex®, Medpor®, Silastic®, Restilene, entre otros^(5,6).

Una de las diferentes formas del manejo de la deformidad nasal en rinoplastia secundaria es el uso de injerto de cartílago autólogo, ya que cumple características de biocompatibilidad y se asemeja a

un injerto ideal con las características previamente descritas. Se utilizan clásicamente tres zonas dadoras de injertos autólogos: cartílago septal, concha auricular y cartílago costal^(5,6).

En el contexto de la rinoplastia secundaria, el injerto preferido corresponde al cartílago septal, dado a que posee características físico-elásticas apropiadas y es de fácil obtención. No obstante, ofrece poca cantidad de tejido para trabajar y usualmente no está disponible en rinoplastias de reintervención⁽⁷⁾. Es por esto que el cartílago costal corresponde a una buena alternativa dado que posee características similares al cartílago septal, con la ventaja de ofrecer una gran cantidad de material para trabajo y no se deforma con el paso del tiempo⁽⁷⁾. Del mismo modo, presenta menor contenido celular, mayor proporción de colágeno, una menor elasticidad y mayor fuerza tensil⁽⁸⁾.

En este artículo se expone un caso clínico que busca dar a conocer los favorables resultados de la reconstrucción nasal con injerto costal en la rinoplastia secundaria.

CASO CLÍNICO

Paciente sexo masculino, 31 años, sin antecedentes mórbidos ni quirúrgicos de relevancia. Durante el año 2013 sufre un robo a mano armada, recibiendo un golpe con objeto contundente en el rostro. Ingresa al Servicio de Emergencia del Hospital Clínico Universidad de Chile (HCUCH). Se le realiza tomografía computarizada (TC) de cerebro, de cavidades paranasales y de órbita, en los cuales se evidencia fractura del macizo facial compleja, con componentes Le Fort I a derecha y Le Fort III a izquierda, además de fractura nasoorbita-etmoidal izquierda. Sin signos de daño a nivel encefálico.



Figura 1. Preoperatorio. Acceda a la imagen en color en <https://bit.ly/30bNbkI>

Ingresa a pabellón para reducción y fijación intermaxilar, además de instalación de múltiples placas de osteosíntesis. La reconstrucción nasal se lleva a cabo con doble injerto de cartílago nasal, injerto óseo para el dorso e injerto de cartílago septal para construir vástago de la columela. Evoluciona de manera favorable durante estadía hospitalaria, por lo que se decide alta médica.

Se mantiene en seguimiento ambulatorio donde se planifica rinoplastia secundaria con injerto costal

para corrección de defecto en silla de montar. Ingresa nuevamente al HCUCH el 20 de junio 2022 para su reintervención (Figura 1).

Ingresa a pabellón y se realiza incisión en la séptima costilla derecha a nivel del arco anterior para la obtención del injerto (Figura 2). Posteriormente se verifica integridad pleuropulmonar, mediante prueba de valsava negativa, se rellena lecho con gelita y se cierra defecto en tres planos. Para la rinoplastia, se realiza bolsillo dorsal, mediante incisión

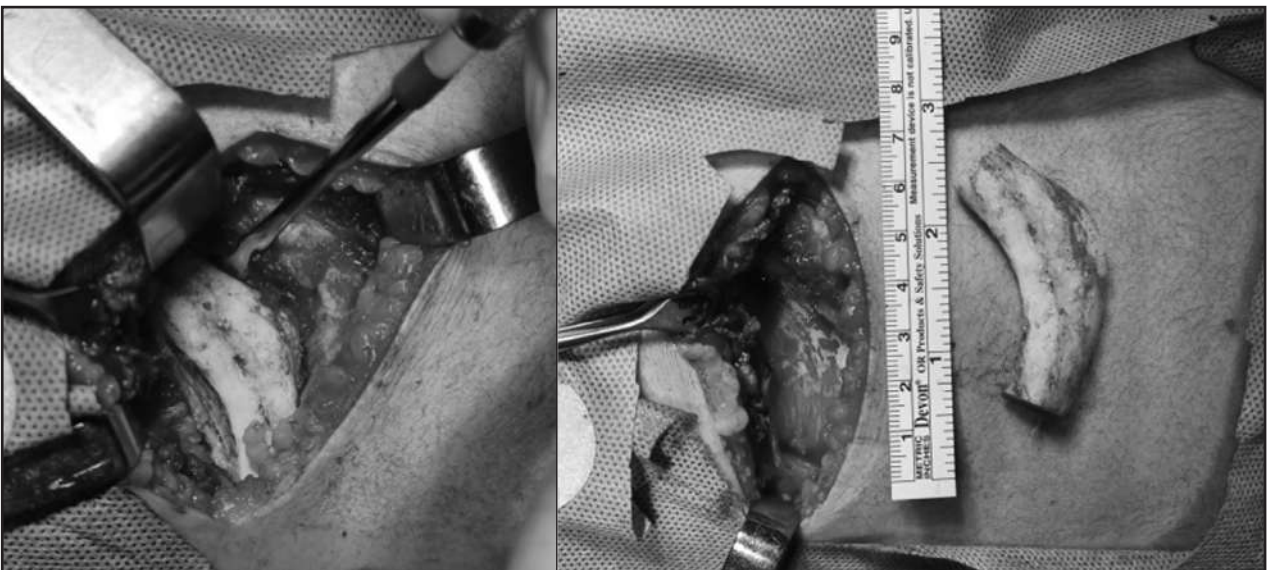


Figura 2. Obtención de cartílago costal. Acceda a la imagen en color en <https://bit.ly/30bNbkI>

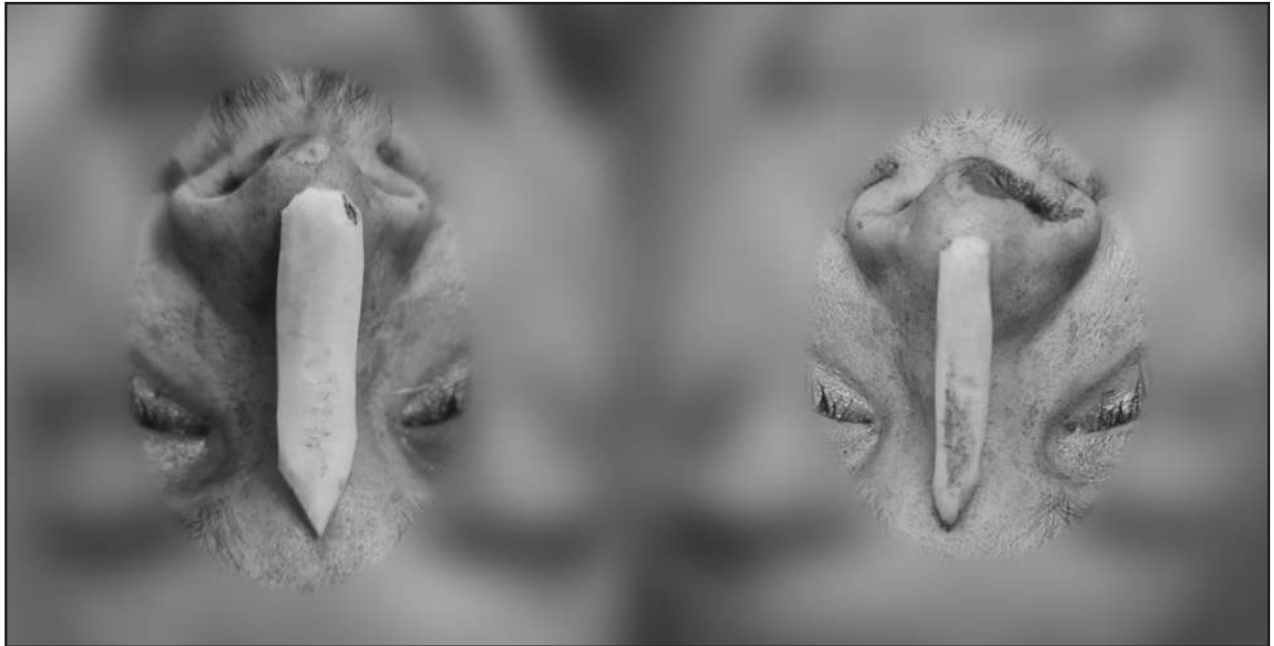

Figura 3. Posicionamiento de cartílago. Acceda a la imagen en color en <https://bit.ly/30bNbki>

de Killian, se talla injerto costal para insertarse en bolsillo dorsal y se cierra defecto en un plano (Figura 3). Posteriormente, se realiza bolsillo de punta nasal por acceso marginal izquierdo, se instala injerto de punta fijado, mediante aguja transfixiante y se cierra defecto en un plano (Figura 4). Se finaliza la cirugía y dado que el paciente evoluciona favorablemente en el postoperatorio, es dado de alta el mismo día de la intervención para seguimiento ambulatorio a los 14 y 30 días en policlínico (Figura 5 y 6). En el seguimiento, evoluciona con un *trapdoor* a nivel del dorso que se mantiene en observación.

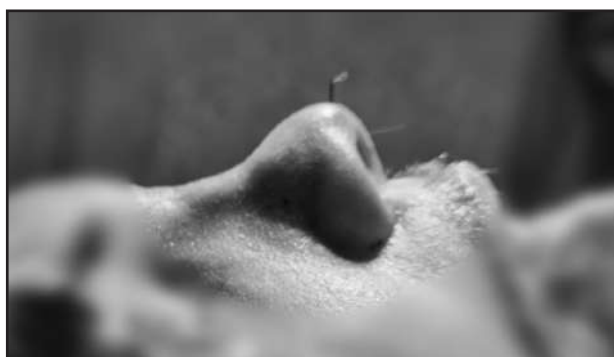

Figura 4. Intraoperatorios. Acceda a la imagen en color en <https://bit.ly/30bNbki>

DISCUSIÓN

El sitio de elección para la reconstrucción nasal corresponde al cartílago septal, debido a su fácil acceso y propiedades físico-elásticas ideales; no obstante, existen circunstancias en que el septo cartilaginoso ofrece material de trabajo insuficiente, como es el caso de las rinoplastias secundarias⁽⁷⁾. Por esta misma razón es que se utilizan autoinjertos extranasales como el cartílago costal (Tabla 1).

Tabla 1. Comparación de injertos autólogos (adaptado de Mohan *et al*)⁽⁹⁾

Características	Septal	Costal
Cantidad	++	+++
Morbilidad sitio donante	--	++
Deformación	-	+
Fácil obtención	++	-
Soporte estructura	+	++
Cicatrices	---	++
Tiempo operatorio	-	++
Fácil tallado	++	+

+ Aumento - Disminución



Figura 5. Días postoperatorios. Acceda a la imagen en color en <https://bit.ly/30bNbkI>

Para la extracción del cartílago costal, algunos cirujanos solicitan una radiografía para el descarte de calcificaciones óseas en el cartílago, las cuales se pueden presentar en pacientes de mayor edad⁽¹⁰⁾. Se pueden utilizar ambas parrillas costales; sin embargo, se utilizan habitualmente los cartílagos costales derechos para prevenir la confusión con el dolor torácico cardíaco. La elección de cuál costilla se utilizará dependerá de la cantidad de cartílago necesario para la reconstrucción nasal. Se pueden utilizar el 5°, 6°, 7° cartílago costal^(11,12) (Figura 7).

Se ha descrito que el uso de cartílago costal a edades tempranas podría asociarse a mayor probabilidad de deformación del injerto a largo plazo. Esto debido a que en las personas más jóvenes, el cartílago tendrá más plasticidad y menor contenido de calcio que proporcione la rigidez necesaria; sin embargo, se han identificado estrategias para disminuir esta complicación, como el uso del centro del cartílago, grosor del injerto menor a 1,5 mm, evaluación de la tendencia a la deformidad durante el intraoperatorio y la conservación del injerto en



Figura 6. 30 días postoperatorios. Acceda a la imagen en color en <https://bit.ly/30bNbkI>

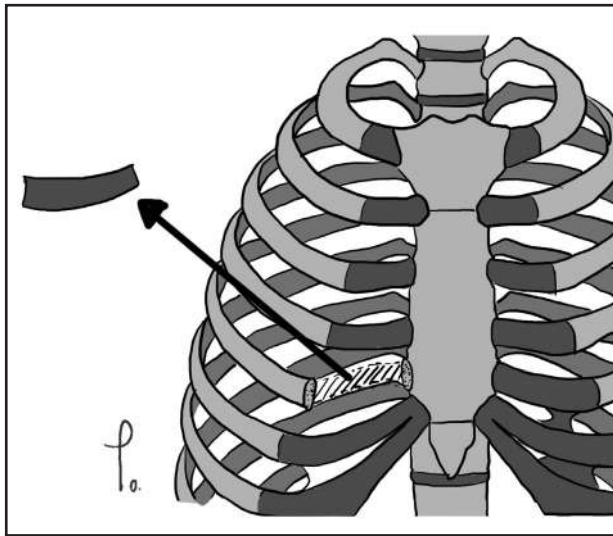


Figura 7. Injerto cartílago costal autólogo. Acceda a la imagen en color en <https://bit.ly/30bNbki>

solución fisiológica por la mayor cantidad de tiempo posible⁽¹³⁾.

Este procedimiento generalmente da buenos resultados con una baja tasa de complicaciones. En las últimas revisiones sistemáticas con un seguimiento promedio de 14,4 meses (6-96 meses) concluyeron que la tasa de complicaciones, tanto en la zona dadora como receptora, varía significativamente entre estudios, dependiendo de la técnica quirúrgica empleada. No obstante, las tasas reportadas son bajas, informándose en la zona dadora que la complicación más frecuente fue el desarrollo de cicatrices en relación con el sitio quirúrgico con un 2,08% (0,31-4,83%) y el neumotórax fue cercano a 0% (0-0,46%). Junto a esto, se ha reportado baja tasa de complicaciones en la zona receptora, siendo las más frecuentes la retracción del injerto con un 3,05% (1,35-5,19%) y un 1,45% (0,34-3,06%) de infección de la zona receptora. Otras posibles complicaciones menos frecuentes incluyen seroma, desgarro pleural iatrogénico o la infección de la zona dadora⁽¹⁴⁻¹⁶⁾.

En la experiencia nacional, un estudio realizado en el Hospital San Juan de Dios con una muestra de 20 pacientes sometidos a cirugía reparadora de nariz con injerto de cartílago costal, en los cuales la principal causa del defecto fue secundaria a un traumatismo (50% de los casos), demostró buenos resultados estéticos y funcionales con nulas complicaciones inmediatas, mediatas o tardías, sin necesidad de reintervención quirúrgica⁽¹⁷⁾.

Existen pocos estudios que evalúen el resultado estético de forma objetiva; sin embargo, evaluaciones externas de cirujanos plásticos independientes reportan entre 74-86% de buenos y excelentes resultados, correlacionándose con la satisfacción de pacientes de hasta el 68-81%^(18,19).

El uso de cartílago costal tendría su mayor beneficio en el aumento del dorso nasal, que vendría siendo el desafío más común en la reconstrucción nasal con tejido deficiente⁽⁹⁾.

En busca de encontrar el mejor tejido para las rinoplastias, se ha presentado en la literatura actual el uso de cartílago costal congelado con prometedores resultados en cuanto a evitar la morbilidad del sitio donante y disminuir a la infección postoperatoria en comparación al cartílago costal autólogo; sin embargo, ni en Latinoamérica ni en Chile se ha desarrollado esta técnica, siendo una opción prometedora para ser utilizada en nuestro país^(8,20).

CONCLUSIONES

Con la presentación de este caso clínico se puede observar que el uso de cartílago costal en rinoplastias secundarias es una opción factible, con buenos resultados a corto y mediano plazo y de baja tasa de complicaciones, pero debe ser realizado por un equipo de cirugía plástica experimentado.

REFERENCIAS

1. Lee M, Most S. Evidence-based medicine: rhinoplasty. *Facial Plast Surg Clin North Am* 2015;23:303-12.
2. Neligan P. Plastic surgery e-book: 6-volume Set: Expert Consult-Online. Amsterdam: Elsevier Health Sciences; 2012.
3. Villarroel G, Fuentealba A, Esquivel P, Villarroel L. Causas de rinoplastia secundaria: Análisis de 277 casos. *Rev Otorrinolaringol Cir Cabeza Cuello* 2017;77:259-66.
4. Lee L, Quatela O, Bhattacharyya N. The epidemiology of autologous tissue grafting in primary and revision rhinoplasty. *Laryngoscope* 2019;129:1549-53.
5. Sajjadian A, Naghshineh N, Rubinstein R. Current status of grafts and implants in rhinoplasty: Part II. Homologous grafts and allogenic implants. *Plast Reconstr Surg* 2010;125:99e-109e.
6. Sajjadian A, Rubinstein R, Naghshineh N. Current status of grafts and implants in rhinoplasty: Part I. Autologous grafts. *Plast Reconstr Surg* 2010;125:40e-49e.
7. Adamson P, Warner J, Becker D, Romo T, Toriumi D. Revision rhinoplasty: panel discussion, controversies, and techniques. *Facial Plast Surg Clin North Am* 2014;22:57-96.
8. Alkan Z, Yigit O, Acioglu E, Bekem A, Azizli E, Kocak I *et al.* Tensile characteristics of costal and septal cartilages used as graft materials. *Arch Facial Plast Surg* 2011;13:322-6.
9. Navarro Santos G, Villarreal Navarro S, Alanís Ibarra A, de Lara Ovalle S, Pérez Peña A, Floriano Sánchez E. Secondary rhinoplasty using autologous rib cartilage: a review. *J Otolaryngol Rhinol* 2020; 6:73-5.
10. Kim David, Shah Anil, Toriumi D. Concentric and eccentric carved costal cartilage: a comparison of warping. *Archives of Facial Plastic Surgery* 2006;8:42-6.
11. Fedok, Fred G. Costal cartilage grafts in rhinoplasty. *Clinics in Plastic Surgery* 2016;43:201-12.
12. Moon Byoung Jae, Lee Ho Jun, Jang Yong Ju. Outcomes following rhinoplasty using autologous costal cartilage. *Archives of Facial Plastic Surgery* 2012;14:175-80.
13. Balaji S. Costal cartilage nasal augmentation rhinoplasty: Study on warping. *Ann Maxillofac Surg* 2013;3:20-4.
14. Varadharajan K, Sethukumar P, Anwar M, Patel K. Complications associated with the use of autologous costal cartilage in rhinoplasty: a systematic review. *Aesthet Surg J* 2015;35:644-52.
15. Chen H, Wang X, Deng Y. Complications associated with autologous costal cartilage used in rhinoplasty: an updated meta-analysis. *Aesthetic Plast Surg* 2022 Sep 7.
16. Varadharajan K, Sethukumar P, Anwar M, Patel K. Complications associated with the use of autologous costal cartilage in rhinoplasty: a systematic review. *Aesthetic Surgery Journal* 2015;35:644-52.
17. Ortega G, Pio G, Muñoz D, Pinto J, Cardemil F. Injerto costal para reconstrucción nasal: Experiencia de 6 años en el Hospital San Juan de Dios. *Rev Otorrinolaringol Cir Cabeza Cuello* 2017;77:44-50.
18. Lee Ho Jun, Bukhari Sumaiyah, Jang Yong Ju. Dorsal augmentation using crushed autologous costal cartilage in rhinoplasty. *Laryngoscope* 2021;131:E2181-E2187.

19. Moon Byoung Jae, LeeHo Jun, Jang Yong Ju. Outcomes following rhinoplasty using autologous costal cartilage. Archives of Facial Plastic Surgery 2012;14:175-80.
20. Rohrich RJ, Abraham J, Alleyne B, Bellamy J, Mohan R. Fresh frozen rib cartilage grafts in revision rhinoplasty: a 9-year experience. Plast Reconstr Surg 2022;150:58-62.

CORRESPONDENCIA

Dr. Cristián Erazo Cortés
Departamento de Cirugía
Hospital Clínico Universidad de Chile
Dr. Carlos Lorca Tobar 999
Independencia, Santiago
E-mail: crerazo@hotmail.com
Fono: 562 2978 8335

