

Infecciones profundas del cuello

Rodrigo Jiménez Y.⁽¹⁾, Daniel Rappoport W.⁽²⁾, Enrica Ramírez⁽³⁾, Patricio Gac E.⁽²⁾, Francisco Rodríguez M.⁽²⁾, Patricio Cabané T.⁽²⁾

⁽¹⁾*Departamento de Cirugía, HCUCH.*

⁽²⁾*Equipo Cirugía Cabeza y Cuello, Departamento de Cirugía, HCUCH.*

⁽³⁾*Departamento de Cirugía, Hospital San Juan de Dios.*

SUMMARY *Deep neck infections (DNIs) are special entities among infectious diseases for their versatility and potential for severe complications. Complex head and neck anatomy often makes early recognition of DNIs challenging, and a high index of suspicion is necessary to avoid any delay in treatment. The diagnosis is made by clinical history, physical examination findings and imaging studies. The treatment consists in securing the airway, intravenous antibiotics and surgical drainage, when needed. To make decisions the surgeon must understand the anatomy of the region, the etiology of infection, appropriate diagnostic tools, and medical and surgical management. This article provides a review of these pertinent topics.*

Fecha recepción: mayo 2018 | Fecha aceptación: diciembre 2018

INTRODUCCIÓN

Las infecciones profundas del cuello corresponden a un grupo especial dentro de la patología cervical, debido a su versatilidad y capacidad de generar complicaciones severas, incluso mortales si no se realiza la pesquisa y manejo adecuados.

La compleja anatomía cervical, caracterizada por sus múltiples fascias y compartimentos, genera un desafío en el enfrentamiento clínico y quirúrgico de esta patología⁽¹⁾.

El apoyo con imágenes en el paciente estable es muy importante para establecer el diagnóstico, localización y severidad de la infección⁽²⁾.

El enfrentamiento terapéutico incluye cobertura antibiótica adecuada y drenaje quirúrgico según necesidad. Es primordial identificar los pacientes con riesgo de compromiso de vía aérea potencial o inminente que hacen cambiar el manejo de esta patología^(3,4).

El objetivo de este trabajo es realizar una revisión de la literatura respecto a esta patología y hacer recomendaciones sobre su manejo.

ETIOLOGÍA

La mayoría de las infecciones se generan a partir del tracto aerodigestivo superior. Las infecciones dentales son la etiología más frecuente, seguida de las infecciones orofaríngeas.

Otras causas de infección cervical incluyen linfadenitis cervical abscedada, manipulación quirúrgica y endoscópica de vía aerodigestiva superior, diseminación de procesos infecciosos desde senos paranasales, mastoides, celulitis, uso de drogas intravenosas, trauma penetrante cervical, cuerpos extraños y quistes congénitos^(3,5).

Existen 3 patrones de presentación: celulitis, abscesos y fascitis necrotizante⁽⁶⁾.

ANATOMÍA

Independientemente de la causa de infección, la comprensión de los planos fasciales y distintos compartimentos cervicales es clave para el diagnóstico y tratamiento de las infecciones cervicales (Figuras 1, 2, 3, 4 y Tabla 1).

Al menos 11 compartimentos se conforman a partir de la compleja relación entre los planos fasciales. Existe una fuerte unión de las fascias al hioides, lo que genera una importante barrera para la diseminación de las infecciones, por lo que de

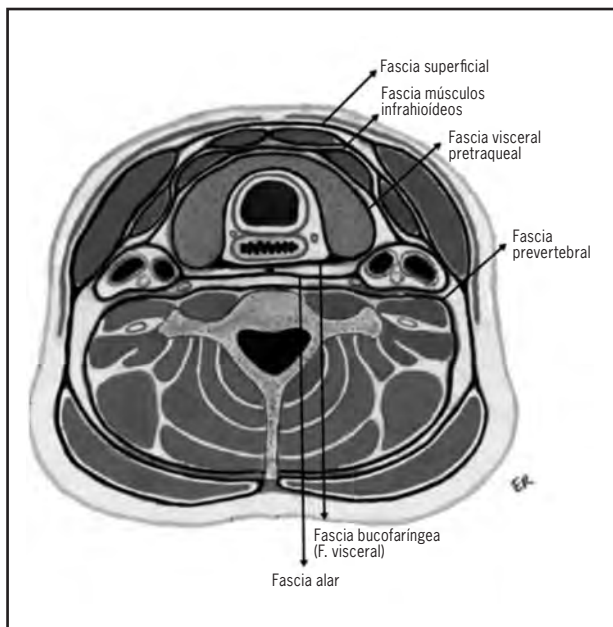


Figura 1.

manera práctica dividiremos los compartimentos en relación al hioides como (Tabla 2):

- Suprahióideos: peritonsilar, submandibular, parafaríngeo, masticador/temporal, bucal y parotídeo
- Aquellos que involucran todo el largo del cuello: retrofaríngeo, peligroso, prevertebral y carotídeo
- Infrahióideos: pretraqueal^(1,3,7)

MICROBIOLOGÍA

Habitualmente las infecciones son polimicrobianas y principalmente corresponden a la microbiota de la cavidad oral que se vuelven patógenas cuando las defensas del huésped son deficientes^(1,3) (Tabla 3).

Las bacterias anaerobias son aisladas en más de la mitad de las infecciones dentales severas.

En pacientes diabéticos existe un mayor porcentaje de infecciones por *Klebsiella pneumoniae* comparado con los no diabéticos⁽³⁾.

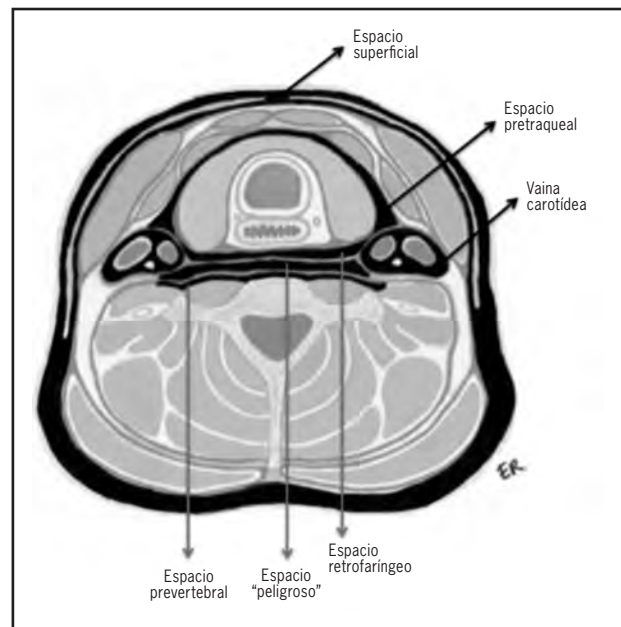


Figura 2.

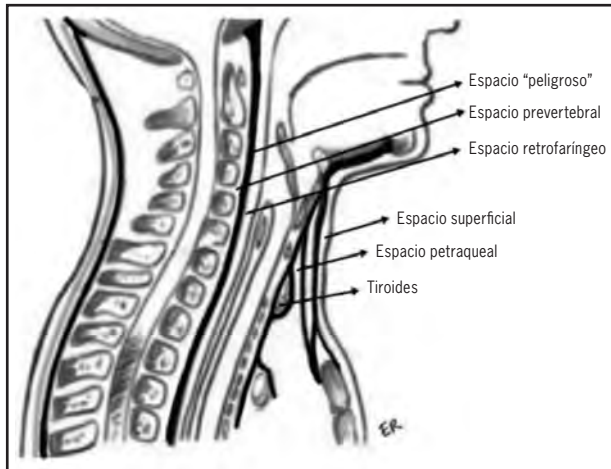


Figura 3.

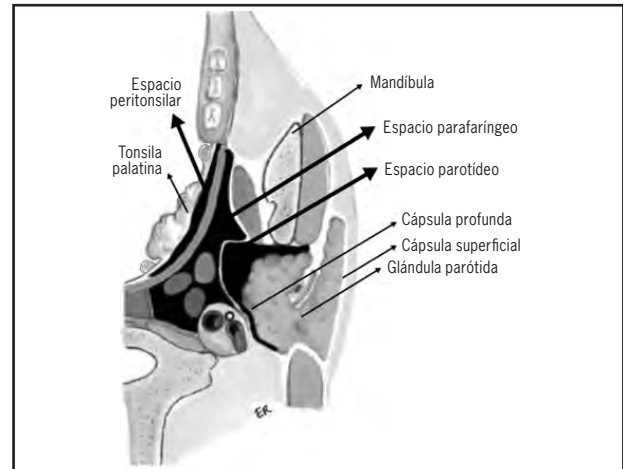


Figura 4.

Infecciones por *Staphilococo meticilino* resistentes (SAMR) se ven con mayor frecuencia en pacientes con abuso de drogas intravenosas, instrumentalización, pacientes pediátricos y en ciertas áreas geográficas, como germen emergente en fasciitis necrotizante y mediastinitis descendente^(1,8)

DIAGNÓSTICO

Historia clínica

Es necesario indagar antecedentes sobre procedi-

mientos quirúrgicos recientes de tracto aerodigestivo superior y dentales, uso de drogas intravenosas, trauma reciente y riesgo de inmunosupresión como drogas inmunomoduladoras, alergias, VIH, hepatitis, neoplasias, diabetes, quimioterapia^(1,3,7).

Es importante además definir comienzo y duración de los síntomas; dolor, fiebre, eritema en región cervicofacial; disfagia, odinofagia, disfonía, odontalgia, sialorrea, faringolalia (voz papa caliente), trismus y otalgia.

Tabla 1. Fascias cervicales

| Plano fascial | Nombre común | Contenidos |
|-------------------------------------|---|---|
| Fascia cervical superficial | Sistema músculo-aponeurótico superficial (SMAS) | Platisma, músculos de expresión facial |
| Capa superficial de fascia profunda | Fascia de investimento | Trapezio, esternocleidomastoideo, parótidas, glándulas submandibulares, vientre anterior del digástrico, masetero |
| Capa media de fascia profunda | Fascia visceral | Laringe, tráquea, esófago, tiroides, paratiroides, buccinador, constrictor de la faringe |
| Capa profunda de fascia profunda | Fascia prevertebral | Músculos paraespinales, escalenos, vértebras cervicales |
| Vaina carotídea | Confluencia de todas las capas de fascia profunda | Arteria carótida común, vena yugular interna, nervio vago, ansa cervicalis |

Tabla 2. Espacios cervicales

| Espacio | Localización | Contenidos |
|----------------------------|----------------|--|
| Parafaríngeo | Suprahioideo | Prestiloideo: grasa, estiloso, estilofaríngeo, ganglios, arteria maxilar interna, lóbulos profundo parótida, V3 Postestiloideo: arteria carótida, vena yugular, cadena simpática, nervios craneales IX, X, XI, XII. |
| Submandibular y sublingual | Suprahioideo | Glándula sublingual, conducto Wharton, glándula submandibular, ganglios |
| Peritonsilar | Suprahioideo | Tejido conectivo entre tonsila palatina y constrictor superior de la faringe |
| Masticatorio | Facial | Músculos masticatorios, V3, bolas Bichat |
| Parotideo | Facial | Parótida, nervio facial, arteria carótida externa |
| Visceral anterior | Infrahioideo | Faringe, esófago, laringe, tráquea, glándula tiroides |
| Retrofaríngeo | Todo el cuello | Ganglios y tejido conectivo entre capa media y profunda de fascia cervical profunda |
| Peligro/Prevertebral | Todo el cuello | Cadena simpática, ganglios. Se extiende desde base cráneo al mediastino y coxis |
| Carotideo | Todo el cuello | Carótida interna, yugular interna, nervio vago, cadena simpática, ansa cervicalis |

Examen físico

- Inspección y palpación cervical. Evaluar aumentos de volumen, sensibilidad, crepitación.
- Inspección cavidad nasal, oral, orofaríngea y canal auditivo
- Palpación bimanual de piso de boca
- Evaluación con nasofibrobroncoscopia^(1,3,7,9)

Laboratorio

Se centra principalmente en evaluar parámetros inflamatorios y perfusionales, *screening* de VIH en adultos, hemocultivos y cultivos tomados oportunamente por aspiración previo al inicio de antibióticos⁽⁶⁾.

Imágenes

La radiografía cervical lateral en inspiración puede ser útil en evaluación de espacio retrofaríngeo y prevertebral. Se evalúa el aumento de distancia entre cuerpo vertebral y columna de aire a nivel de C2 (>7mm), pero con baja sensibilidad^(7,9).

Radiografías dentales y panorámicas pueden ser útiles en identificar procesos infecciosos dentales no objetivados en la búsqueda del foco primario.

La tomografía computada (TC) con contraste es el examen de elección en la evaluación de las infecciones profundas cervicales. Permite identificar y delimitar procesos infecciosos, reconocer precozmente complicaciones como la obstrucción de vía aérea, así como planificar cirugía y definir la necesidad de tratamiento de urgencia^(1-3,7,9-11).

El uso de la ecografía es un método poco invasivo, de fácil acceso y sin radiación ionizante. Su

Tabla 3. Microorganismos comunes en infecciones cervicales

| | |
|---|----------------------------|
| <i>Staphylococcus epidermidis</i> y <i>aureus</i> | <i>Haemophilus</i> |
| <i>Sterptococcus viridans</i> y <i>pyogenes</i> | <i>Actinomyces</i> |
| <i>Bacteroides spp</i> | Tuberculosis |
| <i>Fusobacterium</i> | <i>Mycobacterias</i> |
| <i>Neisseria</i> | <i>Bartonella henselae</i> |
| <i>Pseudomonas</i> | Histoplasmosis |
| <i>Escherichia</i> | <i>Coccidioides</i> |

principal utilidad radica en diferenciar de forma más clara abscesos versus celulitis poco claros en TC, evitando así drenajes quirúrgicos innecesarios y permitiendo también su seguimiento en caso de manejo conservador⁽¹⁻³⁾. Además puede ser útil en niños, en la evaluación de infecciones de espacios peritonsilar y parafaríngeo y en el drenaje de colecciones ecoguiadas^(2,11).

La resonancia magnética no es un método de uso rutinario, posee ventajas sobre TC en la evaluación de tejidos blandos y extensión neural o intracraneal, diferenciar entre adenopatía y absceso y además evaluar discitis y osteomielitis^(2,11). La angiografía también es un aporte en el diagnóstico de complicaciones vasculares como la trombosis de vena yugular interna y erosión o rotura carotídea^(1,7).

TRATAMIENTO GENERAL

1. Manejo vía aérea

En cualquier escenario clínico la prioridad es asegurar la vía aérea especialmente en las infecciones de cuello, la cual es una de las causas de mortalidad⁽¹²⁾.

La pérdida aguda de vía aérea es más frecuentemente encontrada en casos con múltiples espacios comprometidos, angina de Ludwig o abscesos en espacios retrofaríngeo, parafaríngeo o visceral anterior⁽¹⁾.

El monitoreo de vía aérea debe ser estricto durante al menos las primeras 48 hrs. de evolución.

Las indicaciones de manejo agresivo de vía aérea incluyen signos de distrés respiratorio (disnea, estridor, retracciones) o signos de riesgo inminente de pérdida de vía aérea, evidenciado en examen físico o imágenes (edema severo dentro de faringe, desplazamiento superior de la lengua, edema vía aérea, compresión extrínseca por absceso)⁽¹⁾.

Algunos autores sugieren uso rutinario de corticoides intravenosos en pacientes con riesgo inminente de pérdida vía aérea⁽¹³⁾.

Se dispone de múltiples opciones para asegurar vía aérea, como son la intubación tanto oro como nasotraqueales y la traqueostomía:

Intubación endotraqueal⁽¹⁾

- Ventajas: control rápido de vía aérea, sin riesgos quirúrgicos asociados.
- Desventajas: dificultad ante edema vía aérea y trismus, vía aérea menos segura, incomodidad del paciente, mayor necesidad de sedación y ventilación mecánica, potencial estenosis laríngeotraqueal, extubación no planificada.

Intubación nasotraqueal⁽¹⁾

- Ventajas: útil en pacientes con trismus severo
- Desventajas: requiere entrenamiento

Traqueostomía⁽¹⁾

- Ventajas: vía aérea segura, menor necesidad de sedación y ventilación mecánica, menor estadía hospitalaria y en Unidad de Paciente Crítico, menor mortalidad
- Desventajas: complicaciones secundarias a acto quirúrgico (sangrado, neumotórax)

Cricotirotomía o traqueostomía de urgencia⁽¹⁾

Necesarias ante pérdida aguda y completa de vía aérea. Sus desventajas, además de la hipoxia y la urgencia, se deben en general al menor diámetro del tubo. Se sugiere convertir a traqueostomía formal apenas las condiciones del paciente lo permitan, no más allá de 24-48 hrs. posteriores al procedimiento.

2. Manejo médico

Se indican accesos venosos, resucitación con fluidos según necesidad y antibióticos empíricos⁽⁷⁾.

La terapia antibiótica debe ser de amplio espectro debido a la naturaleza polimicrobiana de estas infecciones, cubriendo gérmenes Gram + y Gram (-), tanto aerobios como anaerobios y se debe ajustar según cultivos⁽³⁾.

Penicilinas asociadas a inhibidores de betalactamasa (ampicilina/sulbactam) o cefalosporinas en combinación con antianaerobios (clindamicina, metronidazol) son recomendados como terapia empírica inicial⁽¹⁾.

En pacientes con riesgo de desarrollar infecciones por *Staphilococo meticilino* resistentes, ya sea por el uso de drogas intravenosas, inmunodepresión o pacientes pediátricos, se debe considerar uso de vancomicina⁽¹⁴⁾.

En pacientes con riesgo de infecciones por *Klebsiella Pneumoniae*, como los diabéticos con mal control metabólico, se debe considerar adicionar gentamicina⁽¹⁾.

En el caso de presentar buena respuesta clínica por 48-72 hrs, se sugiere completar terapia con antibióticos por 10-14 días más con su homólogo vía oral o ajustar según sensibilidad de antibiograma^(3,4).

3. TRATAMIENTO QUIRÚRGICO

Se indica en los siguientes casos:

- 2 o más espacios comprometidos
- Absceso >3 cm en espacios prevertebral, visceral anterior o carotídeo
- Inestabilidad HD
- Inmunosupresión
- Mala respuesta manejo conservador (48-72 hrs)
- Compromiso vía aérea por absceso o flegmón
- Colección hidroaérea, fasciitis necrotizante⁽³⁾

El drenaje quirúrgico se puede realizar de diversas maneras, incluyendo incisiones simples intra y ex-

traorales para abscesos superficiales, cervicotomías extensas y técnicas mínimamente invasivas con aspiración aguja fina guiadas por imágenes.

El drenaje quirúrgico incluye la amplia exposición del tejido infectado, debridamiento de tejido necrótico, aseo abundante e instalación de drenajes^(1,3).

TRATAMIENTO ESPECÍFICO

Se hará reseña del enfrentamiento clínico, anatómico y terapéutico según compartimento comprometido.

Compartimento peritonsilar

Sus límites son la tonsila palatina, músculo constrictor superior de la faringe y los pilares tonsilares (Figura 4). Clínicamente se presenta con fiebre, faringolalia, disfagia, odinofagia, sialorrea. Al examen orofaríngeo se evidencia edema tonsilar, aumento de volumen polo superior pilar tonsilar, desviación de la úvula hacia el lado contrario a la infección.

Habitualmente secundario a tonsilitis y se presenta en niños mayores.

Realizar punción con aguja fina para diagnóstico. En caso de trismus o duda diagnóstica, realizar TC con contraste.

Por riesgo de recurrencia se sugiere tonsilectomía diferida una vez resuelto el caso^(1,15,16).

Compartimento submandibular

Compuesto por 2 espacios separados horizontalmente por el músculo milohioideo, el superior o sublingual y el inferior o submandibular. Espacio más frecuentemente comprometido, secundario principalmente infecciones de origen odontogénico, pero también pueden ser secundario a sialoadenitis, adenitis supurativa, trauma oral o infecciones tracto aerodigestivo superior.

Los supramilohiódeos se presentan clínicamente con aumento de volumen, dolor, induración del piso de la boca. Puede presentar elevación y protrusión de la lengua.

Los inframilohiódeos se presentan con edema, induración y dolor bajo la mandíbula.

Puede evolucionar a angina de Ludwig.

El manejo es con abordaje extraoral^(1,17).

Compartimento bucal

Entre fascia bucofaríngea y piel de la mejilla. Se presentan con aumento de volumen, temperatura y dolor. Puede presentar trismus si compromete masetero por posterior.

Principalmente origen odontogénico⁽¹⁾.

El manejo es con abordaje intra o extraoral.

Compartimento parafaríngeo

Toma la forma de una pirámide invertida desde la base de cráneo hasta el hioides. Se divide en 2 compartimentos por los músculos estilohióideo, estilofaríngeo y estilogloso (Figura 4).

Las causas más comunes de infección incluyen faringitis, tonsilitis, otitis, mastoiditis, parotiditis y linfaadenitis.

El espacio preestiloideo se presenta con fiebre, dolor cervical, trismus y desviación ipsilateral anteromedial de tonsila palatina ipsilateral.

El retroestiloideo se presenta con signos de sepsis; sin embargo, puede evolucionar con complicaciones si compromete vaina carotídea.

El abordaje clásico es extraoral con cervicotomía; sin embargo, en casos seleccionados de compromiso preestiloideo se puede intentar drenaje intraoral según hallazgos en TC^(1,16,18).

Compartimento masticatorio

Delimitado por músculos pterigoideo medial y masetero.

Habitualmente secundario a infección de molares posteriores y menos frecuentemente a trauma y cirugías.

Se presenta con trismus severo, odinofagia, disfagia, edema hemifacial y dolor en rama mandibular en región preauricular.

Un abordaje intraoral a nivel de trigono retromolar es apropiado para drenar abscesos mediales a rama mandibular.

El abordaje extraoral a lo largo del borde inferior de la mandíbula se utiliza para infecciones laterales a la rama mandibular^(1,5).

Compartimento parotídeo

Delimitado por la cápsula parotídea (Figura 4).

Secundario a obstrucción de stemon y linfadenitis. Se presenta con aumento de volumen preauricular, eritema y dolor severo en ángulo de mandíbula.

El abordaje es extraoral con incisión de Blair modificada^(1,5).

Compartimento retrofaríngeo

Entre fascia bucofaríngea y alar se extiende desde la base de cráneo hasta el mediastino (Figuras 2 y 3).

Se cierra en línea media y contiene principalmente cadenas de linfonodos a cada lado.

La infección en niños es principalmente secundaria a linfadenitis por infección respiratoria aguda, menos frecuente por trauma o por contigüidad.

En niños se presenta con dolor y edema cervical, fiebre, irritabilidad, disfagia, sialorrea y disnea, si existe compromiso de vía aérea.

En adultos se presenta con dolor cervical, fiebre, anorexia, ronquido, obstrucción nasal y disnea.

Examen físico revela aumento volumen unilateral de faringe posterior. Se debe completar estudio con TC cervical.

Los riesgos más temidos son la obstrucción de vía aérea y la rotura con aspiración de pus.

El drenaje se realiza en pabellón, por vía intraoral y en posición de Trendelenburg^(1,5,16,18-21).

Compartimento peligroso

Posterior a espacio retrofaríngeo, entre fascia alar y prevertebral, se extiende desde base de cráneo hasta mediastino posterior a nivel de diafragma (Figuras 2 y 3).

Su presentación clínica es igual al retrofaríngeo y se deben distinguir por TC.

Presenta baja resistencia por lo que evoluciona rápidamente a mediastinitis, empiema y sepsis^(1,5).

El manejo es con abordaje extraoral.

Compartimento prevertebral

Entre vértebras y fascia prevertebral. Se extiende por todo el largo de la columna hasta el coxis (Figuras 2 y 3). Secundario a trauma, cirugías y extensión local. Se prefiere abordaje cervical extraoral^(1,5,8).

Compartimento carotídeo

Dentro de la vaina carotídea (Figura 2). Se origina en abusadores de drogas intravenosas, por contigüidad, iatrogenia (catéter venoso central).

Puede presentarse como sepsis, síndrome de Lemierre, síndrome de Horner y/o parálisis vocal unilateral.

Se prefiere abordaje extraoral^(1,7).

Compartimento visceral anterior

Secundarios a perforación traumática de esófago y menos frecuentemente a trauma cervical, tiroiditis o fístulas branquiales.

Se presenta con edema cervical, disfagia, disfonía, disnea que puede evolucionar rápidamente a compromiso de vía aérea. También puede presentar crepitación y enfisema subcutáneo, neumotórax y mediastinitis.

Se indica drenaje extraoral⁽¹⁾.

COMPLICACIONES

Síndrome de Lemierre

Corresponde a la tromboflebitis supurativa de la vena yugular interna, producto de una infección en espacio carotídeo. Los hallazgos incluyen edema y sensibilidad en ángulo de la mandíbula y a lo largo de esternocleidomastoideo con signos de sepsis y evidencia de tromboembolismo pulmonar.

El tratamiento implica terapia antibiótica prolongada y anticoagulantes (3 meses).

El tratamiento quirúrgico incluye ligadura y resección de vena yugular interna.

Otras opciones disponibles son: la trombolisis cuando la trombosis es detectada dentro de los 4 días de inicio de la enfermedad y la instalación de stents en pacientes que no pueden recibir anticoagulantes y filtros de vena cava superior en casos aislados^(1,22,23).

Mortalidad hasta 5%⁽³⁾.

Pseudoaneurisma carotídeo

Puede presentarse como una masa pulsátil vertical o presentar 4 signos cardinales: hemorragias centinelas recurrentes desde faringe u oído, curso clínico prolongado, hematoma alrededor del cuello, colapso hemodinámico.

Es clave el reconocimiento precoz para lograr control vascular. También pueden usarse técnicas endovasculares en casos menos urgentes^(1,3).

Mediastinitis

Resulta del compromiso descendente de compartimentos que se extienden a lo largo del cuello o del visceral anterior.

Habitualmente son polimicrobianos, se debe sospechar en aumento de dolor torácico o disnea.

Ante sospecha realizar TC tórax.

En casos bajo la carina se debe instalar drenajes transtorácicos^(1,23).

Mortalidad reportada hasta 40%⁽³⁾.

Fasceitis necrotizante

Infección fulminante que se disemina a través de planos fasciales y causa necrosis de tejido conectivo. Habitualmente de origen odontogénico, polimicrobiano e incluye *Streptococo pyogenes*, *Clostridium perfringens*, aerobios y anaerobios. *Staphilococo meticilino* resistente puede ser identificado y necesita adicionar vancomicina.

Paciente presenta fiebre alta, la piel está edematosa, con eritema difuso, sensible y con crepitación. En casos más avanzados la piel puede estar pálida, insensible con flictenas^(1,23).

Tratamiento debe incluir manejo en Unidad de Paciente Crítico, debridamiento agresivo y precoz, con aseos periódicos. Se ha descrito uso de terapias con sistemas presión negativa y oxígeno hiperbárico en el manejo postoperatorio^(24,25).

Presenta mortalidad 20-30%⁽³⁾.

Además pueden existir complicaciones pulmonares como neumonía aspirativa, abscesos pulmonares y empiema; complicaciones neurológicas como síndrome Horner o paresias del IX al XII par craneano y óseas como osteomielitis de la mandíbula y vertebrales.

Otras complicaciones más raras son la meningitis, abscesos intracraneales, trombosis de senos cavernosos y coagulación intravascular diseminada^(1,23).

CONCLUSIONES

Las infecciones profundas del cuello son un motivo de consulta no tan infrecuente tanto en el Servicio de Urgencia como en la consulta del especialista.

Un adecuado diagnóstico clínico junto a la evaluación complementaria con exámenes de laboratorio e imágenes son esenciales para el manejo oportuno e individualizado de esta patología, que si bien sus complicaciones son raras, pueden ser de muy mal pronóstico, incluso letales.

REFERENCIAS

1. Vieira F, Allen SM, Stocks RM, Thompson JW. Deep neck infection. *Otolaryngol Clin North Am* 2008;41:459-83.
2. Gonzalez-Beicos A, Nunez D. Imaging of acute head and neck infections. *Radiol Clin North Am* 2012;50:73-83.
3. Brent A, Feldta, David E. Webb. Neck infections. *Atlas Oral Maxillofac Surg Clin North Am* 2015;23:21-9.
4. Gustavo Bravo C., Grettel Martelo P., Carlos Celedón L., Camila Seymour M. Absceso de espacios profundos del cuello: a propósito de un caso en un niño. *Rev Hosp Clin Univ Chile* 2011;22:171-6.
5. Amogh Hegde, Suyash Mohan, Winston Eng Hoe Lim. Infections of the deep neck spaces. *Singapore Med J* 2012;53:305-11.
6. Caccamese JF Jr, Coletti DP. Deep neck infections: clinical considerations in aggressive disease. *Oral Maxillofac Surg Clin North Am* 2008;20:367-80.
7. Gaurav Kataria, Aditi Saxena, Sanjeev Bhagat, Baldev Singh, Manpreet Kaur, Gurpreet Kaur. Deep space neck infection: principles of surgical management. *Oral Maxillofac Surg Clin North Am* 2008;20:353-65.
8. Low SY, Ong CW, Hsueh PR, Tambyah PA, Yeo TT. *Neisseria gonorrhoeae* paravertebral abscess. *Neurosurg Spine* 2012;17:93-7.
9. Shanti RM, Aziz SR. Should we wait for development of an abscess before we perform incision and drainage? *Oral Maxillofac Surg Clin North Am* 2011;23:513-8.
10. Rana RS, Moonis G. Head and neck infection and inflammation. *Radiol Clin North Am* 2011;49:165-82.
11. Maroldi R, Farina D, Ravanelli M, Lombardi D, Nicolai P. Emergency imaging assessment of deep neck space infections. *Semin Ultrasound CT MR* 2012;33:432-42.
12. Wang LF, Kuo WR, Tsai SM, Huang KJ. Characterizations of life-threatening deep cervical space infections: a review of one hundred ninety-six cases. *Am J Otolaryngol* 2003;24:111-7.
13. Yeon Ji Lee, Yeon Min Jeong, Ho Seok Lee, Se Hwan Hwang. The efficacy of corticosteroids in the treatment of peritonsillar abscess: a meta-analysis. *Clin Exp Otorhinolaryngol* 2016;9:89-97.
14. Boyce BJ, de Silva BW. Spontaneous MRSA postcricoid abscess: a case report and literature review. 2014;124:2583-5.
15. Jason Powell, J.A. Wilson. An evidence-based review of peritonsillar abscess. *Clin Otolaryngol* 2012;37:136-45.
16. Brook I. Non-odontogenic abscesses in the head and neck region. *Periodontol* 2000;49:106-25.
17. Jeanrançois Vellin, Sabine Crestani, Nicolas Saroul, Leonard Bivahagumye, Jean Gabrilargues, Laurent Gilain. Acute abscess of the base of the tongue: a rare but important emergency. *J Emerg Med* 2011;41:e107-10.
18. Ramos Díaz JC, Rizo Hoyos M, Cañuelo Ruiz O, Trigo Moreno J, Fernández Gómez E. [Deep neck infections: retro- and parapharyngeal abscesses.] *An Pediatr (Barc)* 2010;72:359-60.
19. A. Harkani, R. Hassani, T. Ziad, L. Aderdour, H. Nouri, Y. Rochdi, A. Raji. Retropharyngeal abscess in adults: five case reports and review of the literature. *Scientific World Journal* 2011;11:1623-9.

20. Tomita H, Yamashiro T, Ikeda H, Fujikawa A, Kurihara Y, Nakajima Y. Fluid collection in the retropharyngeal space: A wide spectrum of various emergency diseases. *Eur J Radiol* 2016;85:1247-56.
21. Reilly BK, Reilly JS. Retropharyngeal abscess: diagnosis and treatment update. *Infect Disord Drug Targets* 2012;12:291-6.
22. Pablo Rosado, Lorena Gallego, Luis Junquera, Juan C. de Vicente. Lemierre's syndrome: a serious complication of an odontogenic infection. *Med Oral Patol Oral Cir Bucal* 2009;14:e398-401.
23. Bali RK, Sharma P, Gaba S, Kaur A, Ghanghas P. A review of complications of odontogenic infections. *Natl J Maxillofac Surg* 2015;6:136-43.
24. Novelli G, Catanzaro S, Canzi G, Sozzi D, Bozzetti A. Vacuum assisted closure therapy in the management of cervico-facial necrotizing fasciitis: a case report and review of the literature. *Minerva Stomatol* 2014;63:135-44.
25. Langford FP, Moon RE, Stolp BW. Treatment of cervical necrotizing fasciitis with hyperbaric oxygen therapy. *Otolaryngol, Head Neck Surg* 1995;112:274.

CORRESPONDENCIA

Dr. Daniel Rappoport Wurgaft
Unidad Cirugía Cabeza y Cuello
Departamento de Cirugía
Hospital Clínico Universidad de Chile
Santos Dumont 999, Independencia, Santiago
E-mail: dr.rappoport@gmail.com
Fono: 569 9236 0724

