

LA URETROSCOPIA AL SERVICIO

DE LA UROLOJIA

POR EL

DR. LUIS YARGAS SALCEDO

JENERALIDADES

Desde principios del siglo XIX, que se ensayaba la inspeccion ocular de la uretra con especulum de las mas variadas formas i lonjitudes, se puede decir que fué Desormeaux (1853) quien construyó un uretroscopio digno de tal nombre i que desde esa época se activaron los trabajos i estudios sobre el particular.

Nos parece de poca importancia enumerar los nombres de los que han inventado aparatos i las modificaciones correspondientes que éstos han sufrido i solo queremos llamar la atencion en jeneral sobre el principio del uretroscopio que, con los progresos de la electricidad, es hoy un instrumento utilísimo para el especialista.

Llevar el ojo del médico al interior de la uretra es indiscutiblemente una ayuda poderosa para el diagnóstico i el tratamiento de las afecciones uretrales. El médico de hoy dia no puede despreciar la ayuda que le ofrecen las reacciones

serológicas, ni la radiografía, ni las exploraciones endoscópicas. Lo mismo que el oftalmólogo que no puede prescindir de su oftalmoscópio para el diagnóstico de cierto grupo de afecciones oculares, lo mismo que el laringólogo que no puede subventenderse del laringoscópio para observar la larinje, del bronquioscópico para los brónquios i del esofagoscópico para el esófago, así el urólogo no puede ni debe despreciar la ayuda incomparable del uretroscópico para cierto grupo de afecciones.

La precision del diagnóstico se hace cada dia mas indispensable i ello no se realiza si el médico no se rodea de todos los elementos de ayuda. La medicina empírica ha tenido su época i por mas experimentado i práctico que sea un especialista nunca podrá precisar el sitio exacto de una uretritis crónica limitada a un grupo de glándulas de Littre, por ejemplo. Los síntomas subjetivos que acuse un paciente, la palpitation de la uretra, las modificaciones de la miccion, el exámen de los filamentos, la exploracion a la sonda olivar, son insuficientes para localizar un diagnóstico de ciertas formas de uretritis crónicas.

Demostrada una uretritis crónica anterior, no debemos olvidar que la uretra anterior tiene de 12 a 15 cm. de longitud con un grupo considerable de glándulas mucosas donde se esconden los últimos reductos del gonococus. Solo el ojo experimentado en el uso del uretroscópico puede descubrir los pequeños detalles para fijar un diagnóstico preciso e instituir el tratamiento local eficaz.

Los uretroscópios construidos primitivamente constaban en jeneral de un speculum i un foco luminoso esterno que proyectaba la luz en el interior del tubo por medio de espejos i lentes. Pasan de 18 los diferentes modelos de uretroscópios con luz esterna que se han construido sin haber logrado muchos de ellos mas que el uso particular de su inventor.

En jeneral, este tipo de uretroscópios tiene el inconveniente de la escasez de luz, lo que hace difícil la observacion de la coloracion i los detalles que ofrece la mucosa. Para

salvar este defecto construyó Nitze en 1879 un uretroscópio colocando la luz en el extremo interno del tubo uretroscópico.

Esta modificación tampoco llenaba todas las necesidades; el campo visual del especulum era pequeño a causa de la presencia de la lámpara en su interior i el filamento de platino, por otra parte, calentaba estraordinariamente el especulum lo que requería una corriente permanente de agua fría, disposición que complicaba mucho el manejo del aparato.

Últimamente el Dr. Valentine, de New York, reemplazó el hilo de platino incandecente por una ampolleta de dimensiones diminutas, suprimiendo así el inconveniente del calor i ampliando el campo visual.

Kollmann, de Leipzig, ha podido fotografiar la imájen que da el tubo uretroscópio adaptando al uretroscópio un

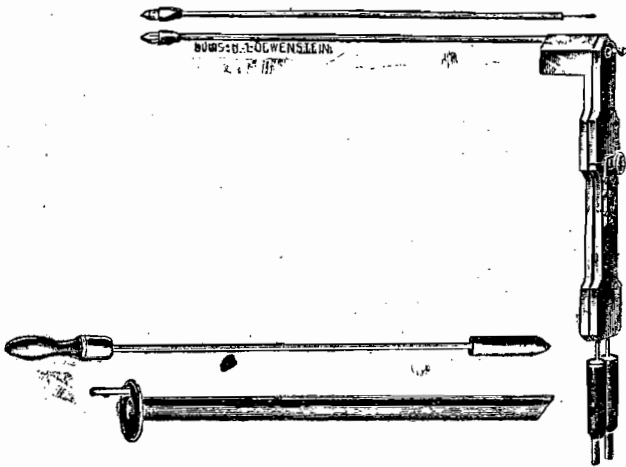


Fig. 1.—URETROSCOPIO DEL DR. VALENTINE.

aparato fotográfico. Así ha podido publicar una colección de vistas interesantes de la uretra normal i algunas modificaciones patológicas.

Luys, de Paris, i Goldmidt, de Berlin, han introducido perfeccionamientos apreciables, i este último, basándose en

la teoría citoscópica, ha construido un uretroscópio para la uretra anterior i otro para la uretra posterior dilatándola previamente con agua.

Vamos ha describir someramente el uretroscópio de Valentine, con el cual hemos trabajado desde hace varios años. Consiste en un especulum uretral de 14 centímetros de largo i de un mandril terminado en obus para facilitar la introduccion. Estos tubos están calculados con la siguiente numeracion:

00	=21	Charriere	
0	=23	»	
1	=25	»	etc., hasta el N.º 4=31

La lamparita eléctrica está montada en un fino tubito metálico para proteger el alambre, un cómodo mango interruptor para abrir i cerrar la corriente que se pone en comunicacion con un acumulador eléctrico o mejor con un tablerito de resistencia o un aparato cualquiera de los trasformadores (Panthostato de la Kny-Scheerer o el Universalanschluss Aparat de Lowenstein). A causa de la pequeñez de la lamparita se necesita agregar a todos los aparatos mencionados, una pequeña resistencia que viene en los estuches de Valentine. Ultimamente se ha progresado extraordinariamente en la construccion de estas lamparitas Mignon, cuya intensidad lumínica i duracion es considerable.

TÉCNICA DE LA URETROSCÓPIA

Como todos los aparatos combinados de luz eléctrica, el uretroscópio debe ser probado ántes del exámen. Dispuesto el acumulador o tablero de resistencia i colocada previamente una resistencia en uno de los polos del cable, probaremos la lamparita. El tallo en que va montada la lamparita deberá ser rectilíneo para no estorbar la imájen del tubo uretroscópico.

La desinfeccion del instrumento es una cuestion que ha

preocupado la atención desde hace tiempo; en nuestra práctica mantenemos los especulums i lamparitas en un frasco especial con vapores de formalina i los frotamos con alcohol i éter ántes de usarlos.

El enfermo acostado en una mesa de exámen con las piernas abiertas apoyadas en sostenedores. A nuestra derecha tendremos listos porta algodones o tallos de madera largos con algodón montados, una jeringa larga, un termo cauterio eléctrico fino, la aguja electrolítica de Kollmann, aguja larga de Casper, estilete uretral, porta-algodón fino, frascos con soluciones anestésicas de novocaina o estovaina al 1%, solución de adrenalina (10 gotas sol. 1% por 100 gramos agua dest.), soluciones nitrato de plata al 5 i 10%, de cloruro de zinc al 10%, también de yodo, etc., etc. Todos estos elementos estarán listos i a la mano para emprender el tratamiento si es necesario.

Como regla general no hacemos urotroscopia a los pacientes que tienen escurrimiento uretral. La exploración endoscópica debe reservarse para aquellos enfermos crónicos de uretritis que tienen filamentos o gota matinal; es decir, para las lesiones epiteliales, infiltraciones del tejido celular, ya sean blandas o duras, lesiones de las glándulas mucosas anexas, litritis, lacunitis e infección de los folículos cerrados. Caen naturalmente en el grupo de indicaciones las aplicaciones en casos de estrecheces, pólipos, divertículos i cuerpos extraños.

Antes de hacer uretroscopia, ha debido el especialista formarse un concepto aproximado del calibre del meato i demás partes de la uretra; no parece prudente uretroscopiar a un paciente, sin ántes no haber usado la sonda olivar exploradora que a más de calibrar el canal nos indicará el grado de sensibilidad de la persona. Un cierto grupo de enfermos neurasténicos presentan una exquisita sensibilidad uretral causándoles lipotimias muy desagradables cualquiera explora-

cion. En estos enfermos hemos tenido que recurrir a la anestesia con soluciones de novocaina o estovaina al 1% asociada a algunas gotas de adrenalina.

Al indicar los elementos necesarios de que debe disponer el médico cuando vaya a hacer la uretroscopia, hemos hablado de la adrenalina. Ahora agregaremos que su empleo en las exploraciones endoscópicas es útil i casi indispensable. Hai uretras que sangran con el solo taponaje; de la misma manera las cauterizaciones profundas hacen a veces sangrar abundantemente, lo que impide todo exámen. La adrenalina en sol. al 1 x 5000 o al 1‰, si el caso lo requiere, presta un positivo servicio. Su empleo, sin embargo, debe ser algo restringido, porque se han observado casos de intensas lipotimias que han puesto en peligro la vida de las personas. Parece prudente usar las soluciones concentradas solo para tocaciones.

Acostado el paciente con sus piernas apoyadas o sentado ligeramente inclinado atras, se introduce el tubo uretroscópico provisto de su mandril previamente lubricado con glicerina, aceite de olivas fenicado al 5% o mejor con la pasta especial de Casper (Katheter Purin de los alemanes) que la hemos modificado de la siguiente manera:

Goma tragacanto mui fina.	2½	gramos
Agua	100,	»
Glicerina esterilizada.....	20,	»
Oxicianuro de mercurio...	0,10	»

Esta pasta es suave, poco mas espesa que un jarabe i perfectamente trasparente.

Introduciendo el tubo sin ninguna resistencia llega pronto a la rej. membranosa, la cual se franquea bajando un poco el instrumento hasta llegar a la vejiga, si es necesario. Se retira el mandril i sale orina; seguimos retirando el tubo i

secamos con un algodón montado e introducimos la lámpara eléctrica. Retirando lentamente el tubo, veremos desfilir ante nuestros ojos las diferentes porciones del canal que vamos a describir en el estado normal.

URETROSCOPIA DE LA MUCOSA NORMAL

Para obtener resultados prácticos de un exámen uretroscópico debe el esperimentador conocer mui bien el aspecto de la mucosa normal de la uretra. Esto no se logra sino despues de muchos exámenes, pudiéndose adelantar que un ojo inesperto no repara en detalles que interesan al especialista.

Recordemos brevemente la anatomía de la uretra para comprender mejor lo que vamos a observar.

Bajo el punto de vista anatómico reconocemos en la uretra masculina, primero: una porcion prostática (*a*) de 3 a 4 cm. de lonjitud; una porcion membránosa (*b*) de 1 a 1½ cm. i una porcion esponjosa (*c*) de 12 a 15 cm. de lonjitud. Un estudio mas fino permite considerar aun algunas subdivisiones como una porcion intramural (*d*) o sea aquella que queda comprendida en el esfinter interno, una porcion bulbar (*e*) o la del bulbo uretral i la porcion terminal esterna que corresponde al glande denominada fosa navicular (*f*). Anotemos todavia la presencia de los dos *esfinteres*, del cuello de la vejiga (*g*) o esfinter liso i el esterno de la porcion membranosa o de fibras estriadas o rabdo-esfinter de Waldeyer (*h*).

Bajo el punto de vista clínico i quirúrgico, el esfinter esterno o voluntario marca una barrera que limita la uretra anterior de la posterior.

Recordemos todavia que la uretra no tiene un calibre uniforme; presenta estrecheces i dilataciones fijas, mui importantes de tener presente para hacer uretroscopia. Desde luego hai cuatro estrecheces fisiológicas que son: meato porcion peneana p. membranosa i p. intramural o cuello de la vejiga.

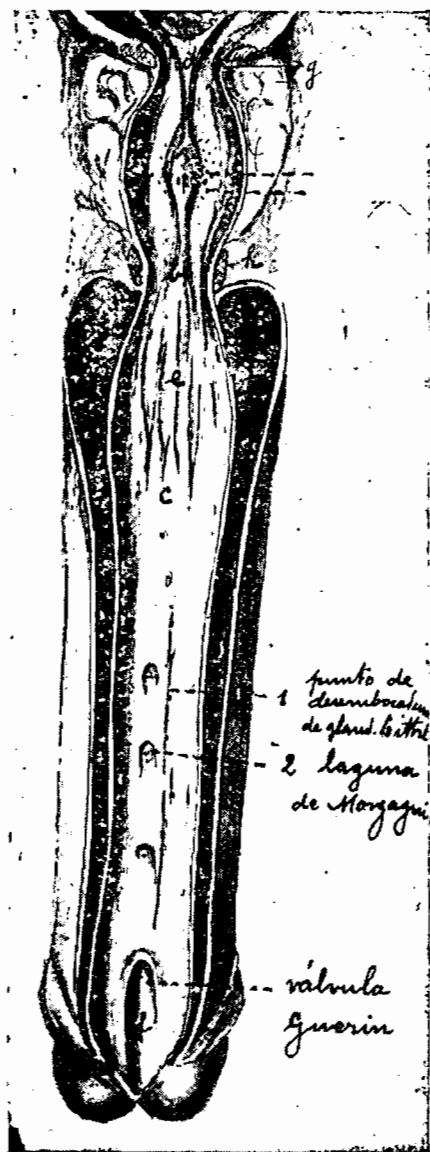


Fig. 2.

Las porciones dilatadas son: la fosa navicular, la porción bulbar con su fondo de saco i la porción prostática. Normalmente la uretra tiene sus paredes plegadas, ofreciendo al corte figuras estrelladas varias que en uretroscopia tienen mucha significación.

La coloración de la uretra es diferente también según las personas i la región que se observa; las personas neurasténicas nos ofrecen una uretra pálida rosácea, los sanos i robustos, de un color rojo escarlata en el bulbo i pálido en la fosa navicular. El aspecto general de la mucosa uretral del vivo es el de una superficie brillante i refrinjente.

Una serie de glándulas anexas vacían su contenido en la uretra, fuera de la próstata i conductos eyaculadores. Debemos insistir particularmente en las glándulas de Littré, Cowper i las lagunas de Morgagni.

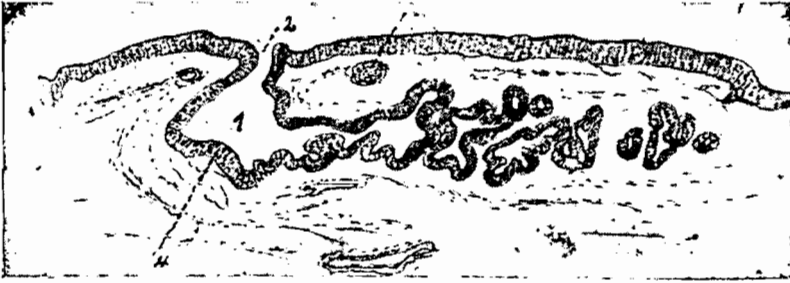


Fig. 3.— 1. GLÁNDULA DE LITTRÉ.— 2. CONDUCTO ESCRETOR.—
3. FOLÍCULO CERRADO — 4. EPITELIO CILÍNDRICO.
(WOSSIDLO = DIE GONORRHOE DES MANNES.— PAJ. 13.)

Las glándulas de Littré (1) son escasas en la región lat. de la porción prostática i p. membranosa de la uretra, aumentan considerablemente en número i desarrollo en la pared ant. de la porción esponjosa. Son glándulas pequeñas en racimo que secretan una pequeña cantidad de mucus que lubrica las paredes de la mucosa. Sus acinis glandulares son poco numerosos i están revestidos de epitelio cilíndrico. Se encuentran algunas veces inmediatamente debajo del epitelio i algunas penetran en la túnica propia de la mucosa

para llegar hasta los cuerpos cavernosos. El orificio de desembocadura de estas glándulas es algunas veces recto u oblicuo, abriéndose jeneralmente en la superficie libre de la mucosa i en los repliegues mucosos i lagunas de Morgagni. De paso diremos que es mui difícil observar al ojo desnudo la desembocadura de estas glándulas. Las glándulas de Littré han adquirido hoi día una gran importancia, como lo veremos mas adelante.

Las lagunas de Morgagni (2) son repliegues de la mucosa uretral que se encuentran en la pared ant. de la porcion esponjosa de la uretra; en ella desembocan como en un vestíbulo algunos grupos de glándulas de Littré. Su número es mas frecuente que lo que se cree, contándose en no raros casos escalonadas en grupos de a cuatro. (fig.) Tienen una




Fig. 4.—LA REGION BULBAR DE LA URETRA VISTA AL URETROSCOPIO

profundidad de 5 a 12 milímetros i desempeñan gran papel en las curaciones de las uretritis crónicas.

Hecha esta rápida mirada de la uretra normal, vamos a explicar lo que vemos al uretroscópio normalmente.

Distinguiremos uretroscopia anterior i posterior. La primera es la que tiene hoi día mayor importancia i la que ha progresado verdaderamente, habiéndose logrado asociar el diagnóstico i el tratamiento. La uretroscopia posterior es mas difícil i oscura que la anterior a mas de ser tolerada difícilmente por los enfermos. El uretroscópio largo de Luys permite con cierta facilidad la inspeccion del cuello vesical i porcion protática, necesitándose la posicion acostada del paciente.

Goldmidt, de Berlin, ha construido un uretroscópio fundándose en el principio del citoscópio; la uretra es distendida con agua i así se puede ver la uretra prostática abierta

con su veru-montanum i sus paredes laterales. Haciendo masaje simultáneo de la próstata se pueden admirar pequeñas eyaculaciones de los conductos eyaculadores. Este aparato rinde también alguna utilidad para los casos de hipertrofia prostática incipiente.

La uretroscopia anterior es la realmente útil al especialista i de la cual nos vamos a ocupar principalmente.

Introducido el uretroscopio con un mandril i retirado éste, previas tocaciones con algodón montado con el objeto de secar algo de secreción o el lubricante, comenzamos a retirar lentamente el tubo, primero de la porción prostática, que tiene una figura central de media luna con su veru-montanum viene en seguida la porción membranosa en forma de un punto de donde parten como radios una serie de pliegues; su color es rojo escarlata. Luego caemos en la región bulbar, fácilmente reconocible porque el instrumento gana mucha libertad; desde este punto comienza la porción más importante i al alcance del tratamiento. La figura central del troscopio en la rej. bulbar es como una hendidura vertical de la cual parten pliegues radiados; su coloración es generalmente rojo escarlata, pudiendo ser algo pálida en los neurasténicos i débiles. En seguida retiramos el tubo i vemos desfilas ante nuestros ojos toda la porción esponjosa del canal con sus lagunas de Morgagni i glándulas anexas. La figura central es un punto con pliegues radiados; este punto desaparece si se tracciona el miembro, pudiéndose entonces observar un verdadero con-

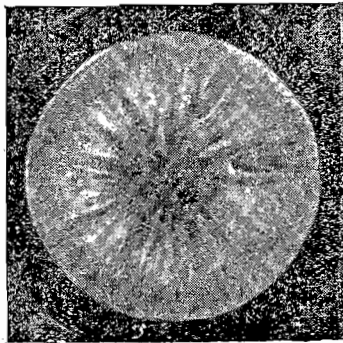


Fig. 5.—URETRA ESPONJOSA VISTA AL URETROSCOPIO. LAGUNAS DE MORGAGNI

Fig. 5.— URETRA ESPONJOSA VISTA AL URETROSCOPIO. LAGUNAS DE MORGAGNI

ducto. La coloracion de esta rejion es rojo escarlata, pero no ya tan intensa como la bulbar.




Fig. 6.—LA PORCION DEL GLANDE DE LA URETRA VISTA AL URETROSCOPIO

Las glándulas de Littré no se observan normalmente; las lagunas de Morgagni se presentan como fositas ovaladas o en forma de V abierta hácia el meato, dificiles tambien de reconocer cuando están sanas.

Por último llega el tubo a la rejion del glande, donde la figura central se hace como línea vertical o mejor de forma ovalada, sin pliegues i de color rosa pálido. En algunas ocasiones se puede observar la válvula de Guerin.

URETROSCOPIA DE LA URETRÍTIS CRÓNICA

Cuando el gonococcus ha adquirido el derecho de domicilio invadiendo su esfera de colonizacion ademas del epitelio, la submucosa, folículos cerrados i glándulas anexas, decimos que la enfermedad es crónica.

Oberlander, Kollmann, Wossidlo i Luys son los que han publicado mejores trabajos sobre el particular.

En términos jenerales se puede decir que las causas que mantienen una uretritis gonocócica podrian enumerarse en tres grupos:

- 1.º Lesiones epiteliales.
- 2.º » sub-mucosas.
- 3.º » glandulares.

Las lesiones del epitelio uretral mas bien pertenecen a la forma aguda de la gonorrea, en cuyo período se encuentra infiltrado por el gonococcus; sin embargo, hai casos en que el

epitelio no se rejenera sino tardamente entrando en el período crónico. En estos casos la mucosa se presenta despu- lida sin su brillo habitual. El epitelio participa de la prolife- ración de células, superponiéndose en capas en los casos de infiltraciones blanda i dura, obstruyendo los conductos de las glándulas de Littre i formando a veces verdaderas callo- sidades capaces de disminuir el lumen uretral.

Lo corriente es que el gonococcus penetre en la submucosa provocando una proliferacion de células embrionarias i tur- jencia de la mucosa, acom- pañada naturalmente de una hiperemia, debida al proceso neoformante. Entónces la mu- cosa se presenta brillante, gruesa, con sus repliegues bo- rra dos i formando prominencias como mamelones. Su color es jeneralmente rojo escarlata i a veces cianótico. Esto es lo que se llama infiltracion blanda i se puede sorprender en los primeros tiempos de la gono- rrea crónica. Esta forma de in-

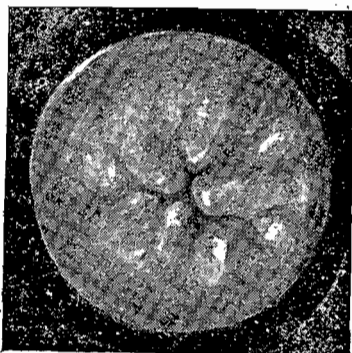


Fig. 7.—INFILTRACION BLANDA DE LA URETRA ESPONJOSA.

filtracion es jeneralmente localizada al bulbo o porcion pe- neana de la uretra i puede ser anular de 1 a 2 cm. de longitud o solamente en media luna. Cuando la infiltracion es locali- zada, la figura uretroscópica difiere un poco de lo que ya hemos descrito presentándose la figura central desviada i la porcion infiltrada ocupa casi todo el campo del uretros- cópio.

La infiltracion blanda sigue su período de evolucion; las células embrionarias se trasforman lentamente en fibras con- juntivas que van tupiendo paulatinamente i ahogando los vasos sanguíneos. La uretra va perdiendo poco a poco su elasticidad para irse trasformando en un verdadero tubo es-

clerótico que rueda bajo el dedo. Al exámen uretroscópico, encontramos dificultad para introducir el speculum debido a la falta de elasticidad del canal; la figura uretroscópica es irregular, las mas veces el centro abierto, los pliegues borrados o mui mal definidos i la mucosa de un color pálido i algunas veces gris blanquisco i sin su brillo habitual.

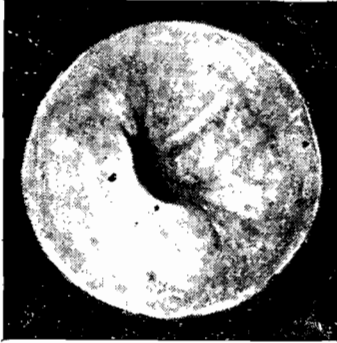


Fig. 8.— INFILTRACION DURA DE LA PORCION ESPONJOSA DE LA URETRA.

La infiltracion dura es el periodo avanzado de la uretritis crónica i se localiza jeneralmente en la porcion esponjosa i bulbar de la uretra, siendo su estension mui variable, desde puntos circunscritos a semicírculos i anillos completos de varios centímetros. En este último caso, la uretra no se plega i al retirar el uretroscópio, sus paredes quedan separadas. Si la esclerósia o la hiperplasia conjuntiva sigue avanzando, se establece al fin una verdadera estrechez, pudiéndose diagnosticar exactamente el punto permeable i la forma de estrechez, lo que tiene importancia para el tratamiento.

Las lesiones glandulares de la uretritis crónica han adquirido una gran importancia con la esploracion uretroscópica. El gonococcus infecta las glándulas de Littre, Cooper, próstata, etc., manteniendo un estado latente i vivo el cuadro de la gota matinal o filamento, que desesperan al médico i al paciente.

En algunas ocasiones el conducto glandular queda permeable, presentándose en el campo uretroscópico como un punto rojizo, prominente; otras veces como una depresion con fondo café oscuro. No es raro ver escurrirse de la glán-

dula un líquido amarillo que, extraído con la pipeta de Kolmann, contiene el gonococcus.

La litritis es un proceso que puede ser localizado a un grupo de glándulas, generalmente de la región esponjosa, i que en algunos casos se limita solo a una laguna de Morgagni; hablamos entonces de la lacunitis i al uretroscópio se ven las lagunas de un color rojo intenso, cianótico o café rojizo cuando el proceso es muy antiguo. Del fondo de estas lagunas se puede extraer con un estiletito montado o mejor con la pipeta o la espátula de Kolmann (fig. 10) un poco




Fig. 9. — LITRITIS DE LA URETRA ESPONJOSA.

del líquido o secreción para la comprobación microscópica. Hemos tenido oportunidad de observar varios enfermos portadores de uretritis antiguas con filamentos o gota matinal i en los cuales las investigaciones del gonococcus habían sido negativas, a pesar de haberse hecho en varias sesiones i por




Fig. 10. — PIPETA I ESPÁTULA DE KOLLMANN.

diferentes procedimientos. El examen uretroscópico nos ha permitido diagnosticar lacunitis o litritis localizadas en el fondo de las cuales se ocultaba el gonococcus, el cual pudo ser sorprendido cauterizando profundamente con nitrato.

No todas las lacunitis i littritis evolucionan o se mantienen con los conductos escretores de las glándulas permeables. Hai un grupo de estas que a causa de la proliferacion epitelial i conjuntiva, se ahoga i cubre la desembocadura de la glándula estableciéndose un verdadero quiste o folículo que en algunas ocasiones puede adquirir el tamaño de una arveja o guinda. La exploracion de la uretra sobre el beniqué permite en muchas ocasiones diagnosticar estas formas de la enfermedad, pero el uretroscópio, a mas de precisar mejor el diagnóstico, permite el único tratamiento racional que el caso requiere; la abertura del quiste en la uretra ántes que se produzca espontáneamente al exterior i se establezca la fistula urinaria tan difícil de curar.

Si grandes son los beneficios que rinde la uretroscópia para el diagnóstico exacto de la naturaleza de la uretritis crónica, mayores lo son para la terapéutica.

Las infiltraciones blandas i las duras se tratan jeneral-




Fig. 11.

mente con dilatacion o masaje acompañados de grandes irrigaciones uretrovesicales, como lo ha aconsejado Motz; existen, sin embargo, algunas formas de infiltraciones duras, ya sean locales o anulares, que se modifican notablemente con cauterizaciones, combinadas naturalmente, con el tratamiento indicado primeramente.

Las estrecheces pueden tambien tratarse con la ayuda de la uretroscópia por medio del pequeño cuchillo de Kollmann que representa la fig. Con este sencillo instrumento se puede hacer la uretrotomia interna, viendo exactamente lo que se

corta i ejecutar así una operacion mucho mas quirúrgica que la uretrotomía interna ciega.

Pero son las formas de uretritis glandulares las que se prestan mejor al tratamiento uretroscópico. Los casos rebeldes de uretritis glandulares que hemos ya citado, encuentran en la uretroscopia el verdadero tratamiento, el tratamiento racional, como sostiene Soares de Gouvea de Rio Janeiro. Han bastado en algunas ocasiones solo cauterizaciones profundas con soluciones de nitrato de plata al 10% para terminar con la enfermedad en tres o cuatro sesiones.

Vamos a explicar brevemente la técnica que usamos en estos casos. Fijamos el tubo uretroscópico en el punto en que encontramos glándulas de Littré visibles, secamos muy bien con taponetes montados i hacemos cauterizaciones con soluciones concentradas de nitrato de plata al 10 i 20% o cloruro de zinc al 20%, o tintura de yodo al 10% o solucion cáustica Lugol. La eleccion del medicamento queda al criterio del médico.



Fig. 12.—PORTA ALGODON CAUTERIZADOR.

Es de interes hacer notar el detalle del cauterizador que usamos i que hemos arreglado especialmente para este objeto. Se trata de un porta algodón vulgar con su buen manguito en paleta i con su estremidad en aguja. En la punta del cauterizador está labrado un surco en espiral para que el algodón se sujete firmemente; preparamos nuestro cauterizador, envolviendo la estremidad con una fina capita de algodón dejando libre la punta para que se abra camino en la glándula. (fig.) Dispuesto así el cauterizador se cauteriza profundamente de manera que la punta penetre en la glándula, esto es particularmente necesario cuando el conducto

está obstruido i se han formado un quiste. Estas cauterizaciones no son dolorosas i son mucho mejor toleradas que las instilaciones ciegas que han dominado hasta poco en el tratamiento de las uretritis.

Cuando a pesar de las cauterizaciones medicamentosas



Fig. 14. — CAUTERIZACION DE UNA GLÁNDULA DE LITTRÉ.

no se logra extinguir una litritis o lacunitis, será conveniente recurrir al tratamiento por el termo cauterio eléctrico, para lo cual será conveniente anestesiarse la mucosa uretral con soluciones de novocaina o estovaina al 1%. Para esta clase de cauterizaciones se necesita de una punta de platino abotonada i mui fina; las cauterizaciones deben ser profundas para tratar de destruir las

glándulas que, como sabemos, hai algunas que llegan mas allá de la submucosa.

En un jóven paciente que tenia una uretritis crónica de mas de dos años, rebelde a todo tratamiento ensayado por especialistas competentes, bastaron dos sesiones de cauterizaciones para terminar con la porfiada enfermedad.

Si las cauterizaciones medicamentosas o el termo han sido insuficientes para destruir las glándulas, puede el especialista apelar a la electrolisis, cuya técnica es la siguiente: se une el polo negativo de una bateria o mejor de un aparato transformador, a la aguja electrolítica de Kolmann (fig.) o la Oberlander, miéntras el polo positivo se conecta con una placa de electrodo.

El paciente que va ser sometido a una operacion de esta clase deberá previamente haber sido dilatada de su uretra i anestesiada. El propio paciente aplicará a su muslo o abdomen el electrodo positivo i la aguja electrolítica se introduce entonces por intermedio del tubo uretroscópico hasta ponerla en contacto con la glándula que se desea destruir. Se da paso a la corriente i entonces veremos que alrededor de la

aguja se desprenden pequeñas burbujas; despues de uno o dos minutos interrumpimos la corriente para cauterizar otra glándula. La intensidad de la corriente no debe ser mayor de 3 a 5 miliamperes i la duracion no debe pasar de dos minutos. No es conveniente destruir mas de dos o tres glándulas o grupos por sesion. Pocos dias despues se puede constatar al uretroscópio una cicatriz en el punto donde se ha hecho la destruccion electrolítica, tal como se observa en la piel




Fig. 14. — AGUJA ELECTROLÍTICA DE KOLLMANN.

cuando se hace la destruccion del bulbo piloso, cuando se hace la depilacion por electrólisis. Conviene advertir que las corrientes mui fuertes i prolongadas pueden ocasionar cicatrices estensas que acarrear estrecheces del canal, como ha tenido ocasion de demostrarlo experimentalmente Mundorff en la policlínica del Dr. Wossidlo (Berlin).

Nuestra corta esperiencia nos permite creer que hoi dia la electrólisis es el procedimiento destructivo mas seguro con que cuenta el especialista.

El exámen uretroscópico no solo presta positivos servicios para el diagnóstico de visu i el tratamiento de cauterizaciones sino que tambien se presta admirablemente para resolver algunos problemas de interes social.

Constantemente se consulta al médico sobre el peligro que

podria tener el matrimonio en casos de uretritis gonocócicas antiguas con orinas limpidas i solo con filamentos escasos tardíos e intermitentes i en los cuales no se ha encontrado el gonococcus. En casos semejantes, puede el especialista descubrir el punto exacto del reducto gonocócico haciendo la uretroscópia i exitando las glándulas enfermas con una tacion profunda con nitrato de plata al 10% segun la técnica que ya hemos explicado. No nos sorprenderemos de observar al otro dia un poco de pus que podemos estraer directamente del punto que hemos cauterizado con la pipeta o la espátula de Kollmann (fig.) i en donde podemos encontrar el gonococcus.

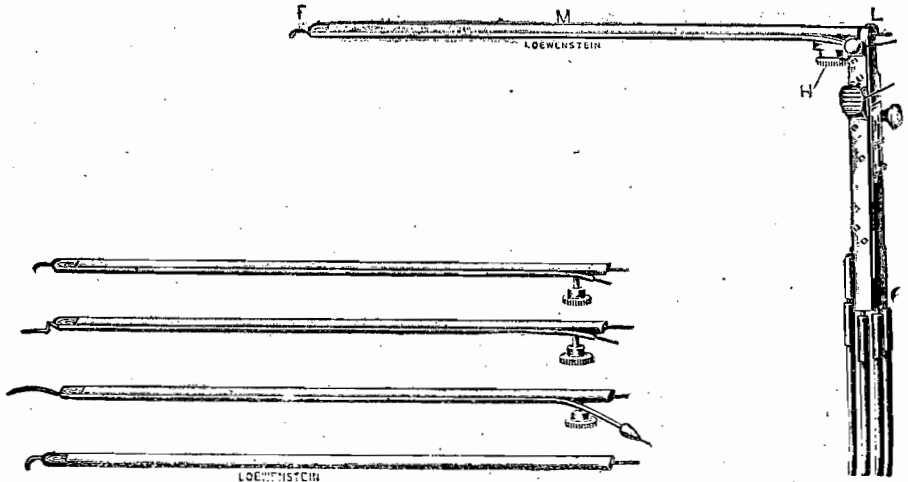


Fig. 15.—PORTA-LÁMPARA DE DREUW.

Un caso práctico revelará mejor lo que afirmamos; un joven militar, antiguo gonocócico tratado severamente, se nos presenta con orina límpida con uno que otro filamento en la primera porcion de orina. El paciente desea con mucho interes una opinion sobre si podrá contraer matrimonio en este estado sin peligro para su futura. El exámen microscópico de los filamentos no revela gonococcus. Hacemos uretroscópia i comprobamos algunas glándulas de Littré que se

manifiestan como puntos de color café rojizo en la pared anterior de la uretra peneana. Cauterizamos profundamente con nitrato por medio del uretroscópio i encarecemos al paciente de volver al día siguiente, que hacemos nuevamente uretroscopia i extraemos con la espátula de Kollmann un poquito de secreción del punto que hemos cauterizado el día anterior i que al microscópio nos revela la presencia de *gonococcus* intra celulares. Proponemos el tratamiento de destrucción al termo que el paciente acepta i en cuatro sesiones desaparecen los filamentos.

Las manipulaciones para cauterizar las glándulas con la ayuda del uretroscópio, requieren práctica en el manejo de los instrumentos; el especialista necesita atender con su mano izquierda a mantener el pene con el tubo uretroscópico i la lamparita en su interior i con la derecha manejará el termo o la aguja electrolítica.

Los últimos catálogos de la casa Loewenstein (Berlín) nos traen un modelo de porta-lámpara de Dreuw en que el porta-lámpara (fig.) lleva en la extremidad distal una punta para termo cauterio, otras para electrolisis, cuchillo i cánula para instilaciones. Estos porta-lámparas se atornillan a un manubrio, al cual se adaptan cuatro cables en el caso en que hai que recurrir a la electrolisis i termo cauterio.

No podriamos dar, naturalmente, un juicio sobre este aparato, pero la sencillez de su construcción nos hace pensar que su manejo debe ser práctico, facilitando mucho las manipulaciones terapéuticas.

Con el termo cauterio fino se pueden ejecutar además pequeñas operaciones intra uretrales en los casos de pólipos i anjomas que sangran abundantemente.

Con la ayuda de la pinza de cuerpos extraños de Mathieu o con un modelo cualquiera de pinza intra-uretral, se puede por medio de la uretroscopia extraer cuerpos extraños como cálculos, trozos de sondas, etc.

CONCLUSIONES:

- 1.—La uretroscópia es un auxiliar de valor para el especialista.
- 2.— Como elemento de diagnóstico estaria indicado en todas aquellas uretritis crónicas rebeldes a los tratamientos, sin escurrimiento uretral.
- 3.—La uretroscópia es el único medio que determina un diagnóstico exacto de litritis o lacunitis, así como tambien el grado de una infiltracion dura, la estension i su localizacion.
- 4.—El tratamiento de cauterizaciones medicamentosas, al termo cauterio o destruccion electrolítica combinada con la uretroscópia, es el tratamiento racional de las formas inveteradas de uretritis debidas a litritis o lacunitis.
- 5.—La uretroscópia permite aun verificar la uretrotomía interna en una forma mas quirúrgica que la empleada hasta hoy i rinde positivos servicios en los casos de pólipos intra-uretrales i cuerpos estraños.

DR. LUIS VÁRGAS S.

X—1911.

